



**FO**  
**Odontología**



# Rinoplastia de Preservación

Autor: Dr. Mauricio García

Tutor: Dr. José Crestanello

TRABAJO FINAL DE LA CARRERA DE ESPECIALIZACIÓN  
EN CIRUGÍA Y TRAUMATOLOGÍA BUCO MAXILOFACIAL.

Escuela de Graduados, Facultad de Odontología  
Universidad de la República  
Uruguay, 2023

## Agradecimientos.

*A mi familia, por acompañar;  
a Kaira, mi compañera de ruta;  
a Emilia y Federica por ser esas estrellas que nos guían;  
a mamá, papá y hermana, por comprender y ayudar;  
a quienes hoy no están.*

*A mis docentes, por las enseñanzas;  
en especial, a José, mi tutor, por su perseverancia y sus consejos.  
A Felipe, Marcelo, Tabaré y Andrés, docentes de la carrera.  
A los servicios y a sus integrantes, por la disposición;  
particularmente, con los que tengo un vínculo afectivo.  
A Gabriel, Gisella, José y Marcos, mis compañeros de generación;  
a las otras generaciones con quienes compartí;  
a mis amigos y hermanos,  
por siempre estar y empujar hacia adelante en todo momento.*

## Sumario.

<b>1. Introducción</b> .....	3
<b>2. Desarrollo</b> .....	5
2.1. Reseña histórica.....	5
2.2. Anatomía nasal aplicada.....	9
2.2.1. Nariz externa.....	10
2.2.1.1. Piel .....	11
2.2.1.2 Musculatura .....	12
2.2.1.3. Esqueleto nasal .....	13
2.2.2 Área K .....	15
2.2.3. Vascularización .....	18
2.2.4. Inervación Sensitiva .....	19
2.3. Fisiología nasal .....	21
2.3.1. Respiración .....	21
2.3.2 Defensa .....	21
2.3.3 Olfato.....	22
2.4. Rinoplastia de Preservación y fisiología nasal .....	22
<b>3. Rinoplastia de Preservación</b> .....	24
3.1 Valoración del paciente .....	25
3.1.1 Expectativas del paciente.....	25
3.2 Examen clínico .....	26
3.2.1 Examen frontal .....	26
3.2.1.1. Líneas estéticas dorsales.....	27
3.2.1.2 Análisis poligonal.....	28
3.2.2 Examen lateral .....	30
3.2.3 Tipo de piel .....	31
3.3. Indicaciones y Contraindicaciones de RP.....	32
3.3.1 Indicaciones .....	32
3.3.2. Contraindicaciones .....	37
3.4. Push down (PD) y let down (LD) .....	37
3.5. Etapas de la técnica .....	42
3.5.1 Marcado de referencias.....	42
3.5.2. Anestesia .....	43
3.5.2.1 Anestesia regional a troncos nerviosos y peri nasales.....	45
3.5.2.2 Vasoconstricción.....	46
3.5.2.3 Infiltración en áreas de incisión y área K .....	46
3.5.3. Acceso y decolamiento del septum .....	49
3.5.4. Resección sub dorsal del cartílago septal .....	51
3.5.5. Movilización de la pirámide nasal .....	53
3.5.6. Descenso del dorso.....	56
<b>4. Conclusiones</b> .....	59
<b>5. Referencias bibliográficas</b> .....	61

# 1. Introducción.

A la apariencia física y a la belleza, en la actualidad, se le concede especial importancia. La concepción de ambas, ha variado históricamente según factores culturales, sociales e ideológicos. La cara, entre las distintas partes del cuerpo que confieren armonía y belleza, es una pieza fundamental. Esto se debe, a su visibilidad, a la representación que cada persona tiene de sí misma y a la interacción de ella con el medio (1).

En el rostro, la nariz, órgano único en la fisonomía facial, ocupa un lugar privilegiado. Su localización en el centro de la cara, su posición sobresaliente y el carácter que imprime, hacen que tenga un papel primordial en el estereotipo facial. Y sea uno de los elementos más influyentes en la estética. Todo esto determina que en muchas ocasiones, la modificación de su apariencia sea requerida. Sin embargo, en otras ocasiones, la causa de su modificación es por motivos funcionales (1,2).

La modificación quirúrgica nasal se conoce con el nombre de *rinoplastia*. A lo largo de la historia, se han diseñado diferentes técnicas que han mejorado la cirugía. Y además, cada vez han sido más específicas para abordar diferentes problemas. Los cambios en la concepción y en la técnica de las intervenciones quirúrgicas significan verdaderas revoluciones. La modificación de la técnica acompaña a la reformulación de los objetivos del procedimiento (3).

En la historia de la rinoplastia, es posible distinguir fundamentalmente dos alternativas, la rinoplastia convencional (RC) con sus diferentes técnicas y la rinoplastia de preservación (RP). Ambas, muy diferenciadas entre sí, pero que forman parte de una misma línea temporal y evolutiva. En la primera, se realiza una resección dorsal con modificación de la zona de la piedra angular o área K, que brinda estabilidad a la pirámide nasal (2).

Esto requiere una combinación conjunta de osteotomías y reconstrucción de la bóveda osteocartilaginosa. Para lo cual se eliminan porciones óseas, se lima el dorso nasal y se disminuye el cartílago septal, según cada caso en particular. En estas técnicas se reduce la altura del dorso y se modifica el área de la piedra angular o área K con su posterior reconstrucción (3).

Sin embargo, con el tiempo, tiene consecuencias funcionales y estéticas adversas. Por ejemplo, se deteriora la calidad de la respiración, por el adelgazamiento y la retracción de la capa musculo cutánea alterada quirúrgicamente, que recubre el dorso cartilaginoso (2,3).

El manejo del dorso nasal es un desafío en la rinoplastia. En 2018, Saban postuló que se pueden obtener mejores resultados estéticos y funcionales sin necesidad de realizar una resección dorsal o destrucción del área K. También, señaló que se puede simplificar y perfeccionar el método convencional, para facilitar y agilizar la labor de los cirujanos. A esta técnica, que ha revolucionado el concepto sobre la corrección de las deformidades nasales en el siglo XXI, la denominó *Rinoplastia de Preservación* (RP) (2).

La RP es una técnica quirúrgica que, contempla las características funcionales y estéticas de la nariz. Su utilización, entre otros beneficios, mejora la respiración nasal, tal como evidencia la investigación de Saban. En ella, el 90 % de los pacientes tuvo una mejora definitiva, mientras que el 10 % restante no presentó ningún cambio ni empeoramiento (2).

En la RP, se elimina solo la giba dorsal sin modificar la anatomía del dorso, es decir manteniéndolo intacto. No se reduce ni resecan porciones del dorso óseo o cartilaginoso como en la RC. La pirámide nasal desciende y se impacta alrededor de un área triangular conformada por los procesos frontales del hueso maxilar y el hueso frontal. Se le puede asociar, si fuera necesario, una resección de una porción ósea en forma de cuña a nivel del proceso frontal de los huesos maxilares (4).

En este trabajo, se estudiaron aspectos relevantes de la RP mediante una revisión de la literatura. Se presenta una breve reseña histórica enfocada en los antecedentes y en la evolución de la rinoplastia hasta llegar a la RP. Además, se describe la anatomía y la fisiología nasal para comprender la complejidad del problema y, por último, se describe la técnica de RP, analizando tanto sus ventajas como sus desventajas, con el objetivo de determinar en qué casos es aplicable, según la evaluación del paciente.

## 2. Desarrollo.

### 2.1 Reseña histórica.

Los orígenes de la cirugía nasal no están muy claros. Pero, hay evidencia de que los egipcios y los hindúes realizaban diversos tipos de cirugía y manipulaciones nasales desde el año 2000 a. de C. En Medio Oriente, por ejemplo, las familias reconstruían la parte nasal amputada de quienes eran condenados por adulterio, utilizando barro (1, 5).

En la India, el médico Sushruta Samhita (700 a. de C.) es reconocido como uno de los pioneros en la técnica de rinoplastia. Fue el primero que describió en profundidad, en los tratados de medicina hindú, una cirugía nasal de reconstrucción. Sushruta, documentó las técnicas utilizadas para reparar la nariz de los soldados y, además, describió la amputación nasal que se practicaba como castigo por infidelidad (1).

Los métodos que empleó fueron innovadores para su época. Utilizó injertos y colgajos procedentes de otros lugares del organismo para la reparación nasal. Algunas de las técnicas adoptadas por Sushruta, como la utilización del colgajo de piel de la frente para la reconstrucción nasal, se suelen aplicar en la actualidad (1, 5).

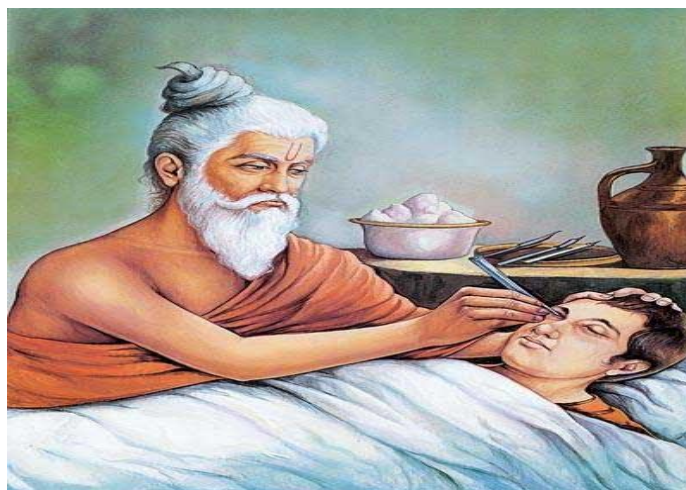


FIGURA 1 - Sushruta empezó a utilizar hilos de algodón, fibras de cuero, tiras de crin de caballo y tendones de animal para cirugía amputante de nariz, mayor castigo para los soldados prisioneros y mujeres adúlteras. Imagen tomada de: García Dihinx M. (2015 junio). Historia de la rinoplastia. Clínica García Dihinx. Disponible en: <https://garcia-dihinx.com/historia-de-la-rinoplastia/> (5).



FIGURA 2. Sushruta, por formar un lóbulo artificial de la oreja de un paciente. Imagen tomada de: García Dihinx M. (2015 junio). Historia de la rinoplastia. Clínica García Dihinx. Disponible en: <https://garcia-dihinx.com/historia-de-la-rinoplastia/> (5).

Luego, no hay otros registros históricos hasta el siglo XIX, cuando el cirujano alemán Johann Friedrich Dieffenbach, conocido actualmente como el padre de la cirugía plástica, realizó las primeras publicaciones sobre rinoplastia estética. En su libro, *Die Operative Chirurgie*, publicado originalmente en 1845, describe su experiencia en rinoplastia de reducción con abordaje externo o transcutáneo (6).

Su cirugía consistía en la resección de la giba y en la reducción de la rinomegalia mediante incisiones cutáneas. Al manipular el esqueleto osteocartilaginoso, elevaba la punta nasal y modificaba el grosor de las paredes de las alas nasales. Esto era logrado mediante la resección de fragmentos cutáneos y cartilagosos de forma cónica, las cuales disminuían su grosor con suturas de tensión (6).

La rinoplastia cosmética apareció a fines del siglo XIX. En 1887, el otorrinolaringólogo John Orlando Roe describió sus primeras experiencias en rinoplastias de reducción. En ellas, utilizaba únicamente incisiones endonasales, para evitar las secuelas cicatriciales cutáneas que se producían con la técnica de Dieffenbach. De todas maneras, el padre de la rinoplastia cosmética, debido a sus grandes aportes en sus numerosas publicaciones sobre el tema, es el cirujano alemán Jacques Joseph (6).



FIGURA 3. Resultados de la primera cirugía de Joseph. Imagen tomada de: Emmerich M, Emmerich E. (2022 septiembre ). Historia de la rinoplastia estética. Sociedad Chilena de Otorrinolaringología. Disponible en: [https://www.sochiorl.cl/profesionales\\_revista.php?n=61&v=3](https://www.sochiorl.cl/profesionales_revista.php?n=61&v=3). (6).

Joseph, describió incisiones externas en forma de V invertida a través de la piel del dorso nasal, hueso, cartílago, mucosa y todo el grosor de las alas nasales. Luego, retiraba un segmento con forma de cuña del extremo caudal del septum para rotar la punta. En 1904, describió por primera vez, la remoción de una giba por vía intranasal a través de incisiones intercartilaginosas. En 1907, escribió su primer trabajo sobre rinoplastia intranasal, donde clasificó y explicó los métodos usados para corregir los tipos de defectos nasales (6,7).

La idea de preservar la arquitectura del dorso nasal fue introducida en el año 1899 por el otorrinolaringólogo Joseph Goodale. Luego, en 1914, Oliver Lothrop describió el uso de la resección del cartílago subdorsal, la resección de una cuña de hueso etmoidal, la resección ósea bilateral en cuña en la sutura naso maxilar y una osteotomía transversal en la base de la raíz nasal, para descender el dorso. Con este procedimiento, aplicado a un caso de deformidad nasal con obstrucción, obtuvo un buen resultado tanto en estética como en función (8,9).

En 1946, Maurice Cottle, en su artículo «Corrective Surgery of the External Nasal Pyramid and the Nasal Septum for Restoration of Normal Physiology», escribió que, al intentar fracturar hacia abajo los huesos nasales, el tabique cartilaginoso resistía su movimiento. Así, la realización de una escisión del cartílago a nivel de la premaxila permitía una movilización adecuada. Al separar el tabique cartilaginoso de la placa etmoidal y la resección de una tira de cartílago se posibilitaba el descenso del dorso. Estos hallazgos se aplicaron a la rinoplastia (10, 11).

Más recientemente, estas técnicas han recuperado la atención y han adquirido valor, ya que mantienen la zona trapezoidal y las líneas estéticas dorsales. En la primera década del siglo XXI, Saban describió la técnica de alto subdorsal, con un corte superior del tabique, que corresponde a la configuración de un dorso preoperatorio, y un corte inferior, que corresponde a la forma del dorso deseado, a la que llamó RP (2).

Este recorrido por la historia sirve para comprender las raíces de esta técnica. Se debe continuar la investigación y la innovación en este campo. Esto garantiza que las técnicas sean seguras, efectivas y se centren en el tratamiento integral del individuo.

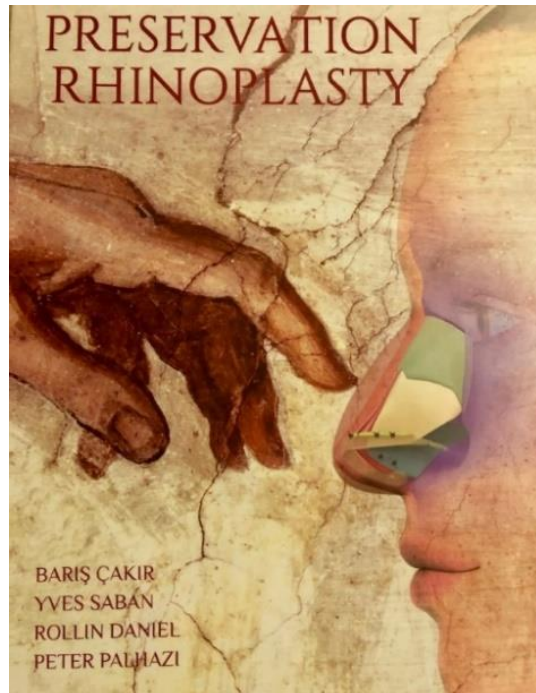


Figura 4. Portada del libro Preservation Rhinoplasty. Tomada de : Medicalbooks. ( 2022 noviembre ) Portada libro : Çakır B, Saban Y, Daniel R, Palhazi P. Et al. Preservation Rhinoplasty. 1a ed. Istanbul: Ciğdem Matbaacılık; 2018 pag.448. Disponible en: <https://medicalbooks.pk/product/preservation-rhinoplasty> (12).

## 2.2. Anatomía nasal aplicada

Conocer la anatomía quirúrgica es fundamental para lograr un acceso óptimo en la cirugía. Al modificar las estructuras nasales, el cirujano será capaz de construir un nuevo soporte, sobre el cual la piel y las partes blandas van a reposar, para mejorar la apariencia de la nariz.

La nariz, propiamente dicha, está formada por la nariz externa (NE), la cavidad nasal y los senos paranasales. Se denomina narinas a los orificios anteriores de la cavidad nasal, que son componentes de la NE. Los orificios posteriores de la cavidad nasal son las coanas. En la última década ha avanzado la comprensión de la anatomía nasal. Esto permitió el desarrollo de nuevas técnicas y abordajes quirúrgicos. En este trabajo, solo se describirá la NE, porque es el área de la RP (13).

### 2.2.1. Nariz externa.

La NE es lo que se denomina comúnmente nariz. Esta sobresale en el centro de la cara, por lo que es clave en la fisonomía del rostro. Tiene forma de pirámide triangular a vértice superior y base inferior. El vértice de la pirámide es la raíz nasal, se localiza entre las cejas y en la base presenta dos aberturas anteriores denominadas *narinas*, como se mencionó anteriormente.

La nariz, está formada por piel, tejido subcutáneo y un esqueleto osteocartilaginoso. La piel se continúa con la piel del resto de la cara. Se separa de la región geniana por el surco naso labial. Se encuentra separada caudalmente del labio superior y forma con este, el ángulo nasolabial.

En una vista frontal o lateral puede diferenciarse en primera instancia, en la porción cefálica, la raíz nasal o radix, que corresponde al ángulo naso frontal. Continuando en sentido caudal está, el dorso nasal con el área K, que se describirá más adelante. Y finalmente, en la base de la pirámide, la punta nasal con un área definida como es la supra punta.

En la base nasal, en una vista inferior, se observan las narinas y separándolas, la columela o subtabique. Las narinas están dilatadas en su parte inferior por las alas de la nariz y se unen en el dorso nasal. La cara posterior de las narinas está constituida por dos conductos, los vestíbulos nasales.

Los vestíbulos nasales, se extienden desde las narinas hasta las cavidades nasales. Son secos y contienen glándulas sudoríparas y sebáceas. Están tapizados por la piel hacia caudal y en sentido cefálico por una mucosa de transición entre la piel y la mucosa nasal (13).

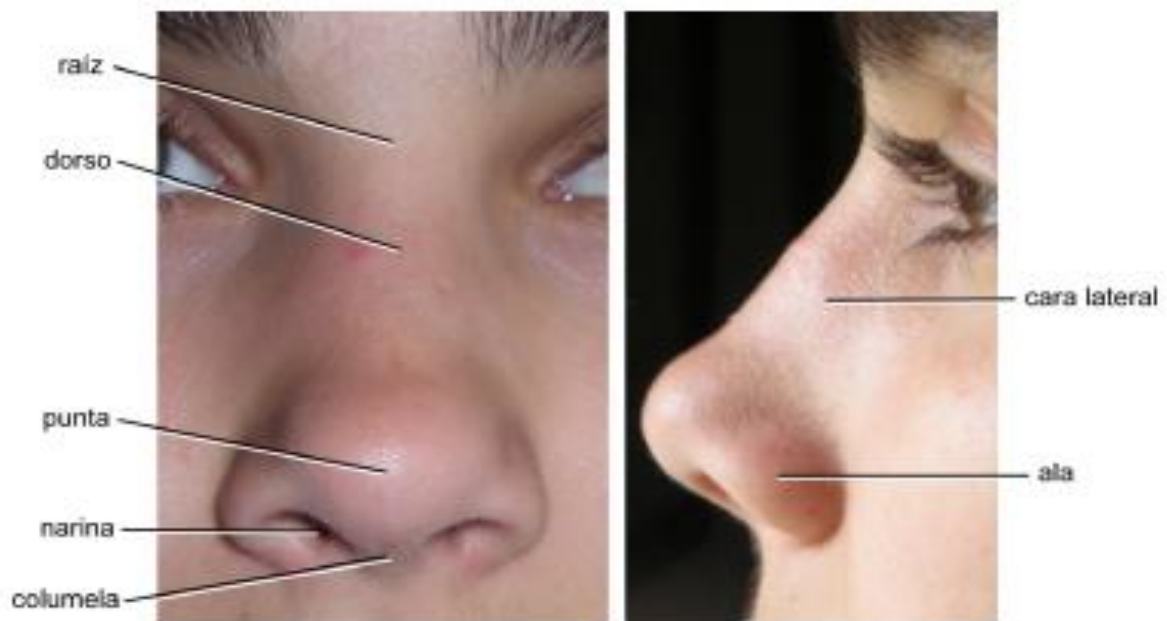


FIGURA 5. Anatomía de superficie de la nariz externa. Tomado de : Domínguez M, Gutiérrez J, Vicente M. Regiones Suprabucales. En: Gutiérrez J, Domínguez M, Escudero P, García J, Vicente M, Manchini T, Acevedo N. Anatomía craneofacial. 4a. ed. Montevideo, Uruguay: Universidad de la República; 2017, pag. 398 (13).

### 2.2.1.1. Piel.

La piel tiene 1.25 mm de espesor promedio. La movilidad de los tejidos blandos juega un papel importante en la dinámica de la anatomía, función y expresiones faciales. El tejido cutáneo se mueve libremente sobre el esqueleto óseo nasal, en los dos tercios superiores y sobre el esqueleto cartilaginoso en el tercio inferior, debido a la extensión del SMAS.

A nivel interno, el revestimiento de la nariz se transforma de un epitelio estratificado escamoso queratinizado en el vestíbulo, a un epitelio pseudoestratificado cilíndrico ciliado en sentido cefálico. La mucosa suprayacente del tabique anterior y el cornete inferior contiene especialmente tejido eréctil compuesto por múltiples senos venosos.

### 2.2.1.2. Musculatura.

Los músculos de la nariz se dividen, por sus funciones en músculos elevadores, músculos depresores, músculos compresores y músculos dilatadores. Estos músculos se insertan en el esqueleto y forman parte del SMAS. Por regla general, son de difícil disección (13, 14).

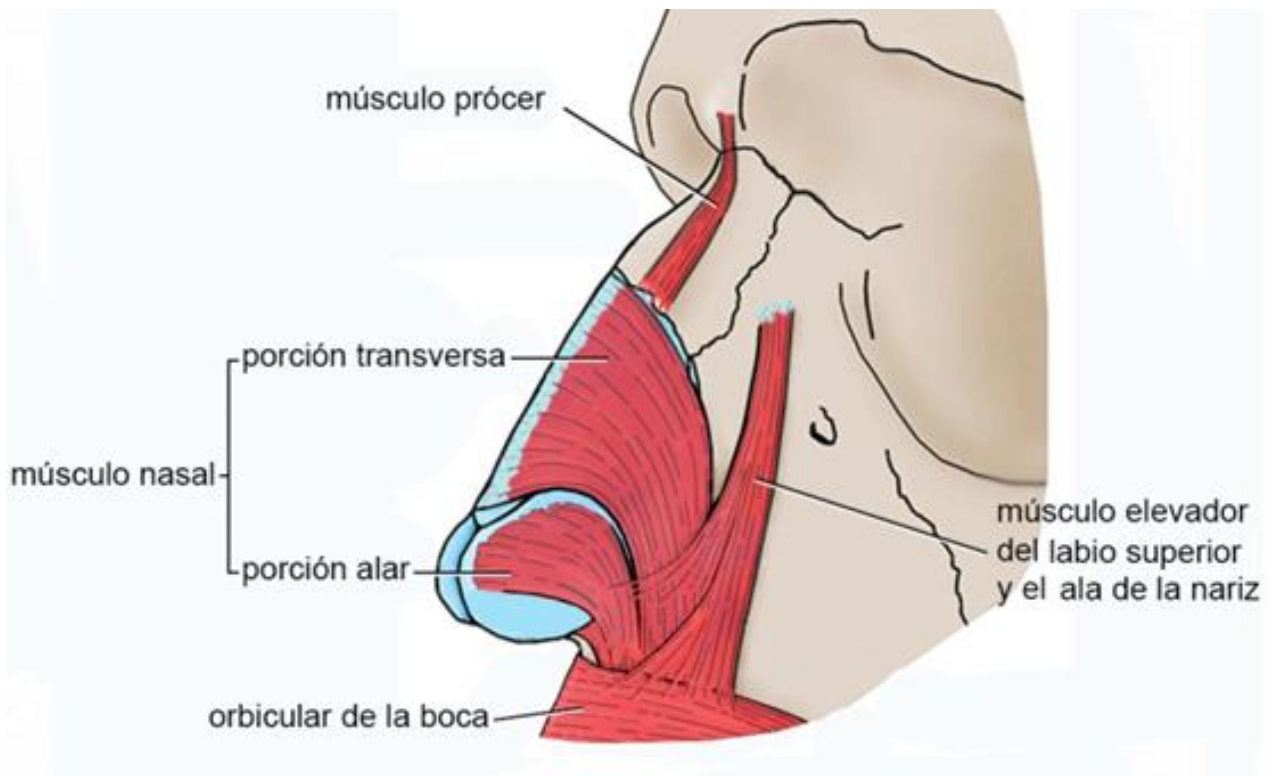


FIGURA 6. Nariz externa. Músculos que se insertan en el esqueleto nasal. Tomado de Domínguez, M. Músculos Cutáneos. En: Gutiérrez, J, Domínguez, M, Escudero, P, García, J, Vicente, M, Manchini, T, Acevedo, Anatomía craneofacial. 4a. ed. Montevideo, Uruguay: Universidad de la República; 2017. p 160 (14).

Acción	Músculos
Elevadores	Procer , Nasal Elevador del labio superior y ala de la nariz.
Depresores	Nasal alar Depresor del septum nasal
Compresores	Transverso nasal Compresor nasal menor
Dilatadores	Dilatador Nasal Anterior

FIGURA 7. Músculos nasales y sus acciones correspondientes. Tomado de Patel RG. Nasal Anatomy and Function. Facial Plast Surg. 2017;33(1):3-8. doi: 10.1055/s-0036-1597950 (15).

### 2.2.1.3 Esqueleto Nasal.

El esqueleto nasal consta de dos partes, una parte superior ósea y fija y otra inferior condrofibrosa y móvil. La parte ósea, se articula por detrás con el hueso etmoides y antero inferiormente con el cartílago del tabique nasal. Está formada por los huesos nasales (HN) o huesos propios de la nariz, la espina nasal del frontal y la apófisis frontal del maxilar.

Los HN son dos y constituyen el esqueleto óseo del dorso. Se articulan en el plano medio. Lateralmente articulan con la apófisis frontal del hueso maxilar; en su porción cefálica con el hueso frontal, y hacia caudal, con el cartílago lateral superior (CLS).

En el plano medio de la pirámide nasal, se encuentra el tabique o septum nasal. Su tercio anterior forma parte tanto de la porción superior con la lámina perpendicular del hueso etmoides, como de la porción inferior con el cartílago del tabique (CT).

El tabique es una estructura laminar osteocartilaginosa. Se presenta con una disposición vertical y anteroposterior. Forma la pared interna de ambas cavidades nasales. Está formado por el cartílago del tabique o del septum, el vómer y la lámina perpendicular del hueso etmoides.

La porción inferior de la nariz es móvil está formada por varios cartílagos, los cuales están unidos por una membrana fibrosa que se continúa tanto con el pericondrio como con el periostio. Los cartílagos más grandes son el CT y lateralmente los CLS.

Los CLS se presentan bilateralmente como una lámina cartilaginosa rectangular que se ubican caudalmente a la parte ósea y por encima del ala de la nariz. Están fusionados a nivel cefálico. Lateralmente terminan en una región llamada triángulo lateral externo de la apertura piriforme. Este triángulo contiene pequeños cartílagos sesamoideos y que funcionan como fuelle en la respiración (16).

Inmediatamente debajo de los CLS están los cartílagos laterales inferiores (CLI). Estos cartílagos se encuentran bilateralmente en el ala de la nariz, rodean parcialmente a la narina y tiene forma de *U*, cuya concavidad mira hacia atrás. Se dividen en tres componentes: la crura lateral, crura media y crura intermedia o domo (16).

La crura intermedia forma parte de la punta nasal y juega un papel importante en su proyección. La crura media forma parte de la columela en la línea media y la crura lateral forma el ala de la nariz.

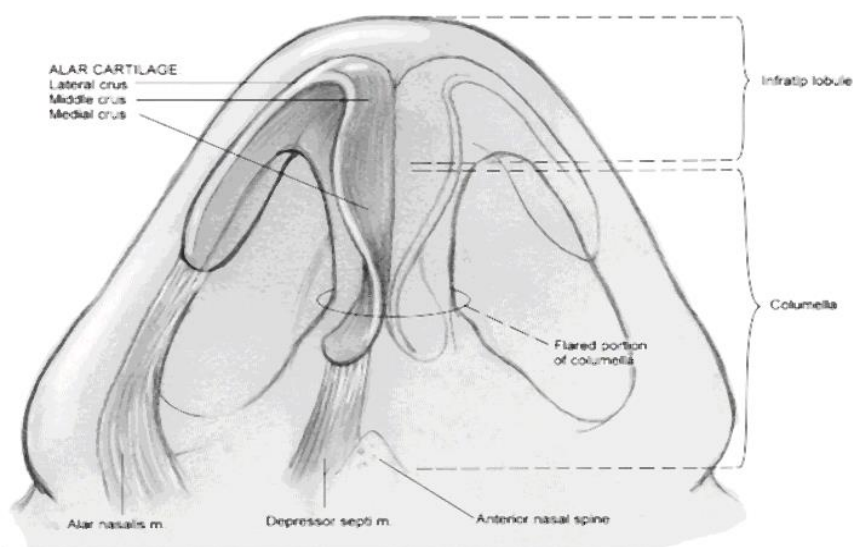


FIGURA 8. Vista basal de las estructuras nasales óseas y cartilaginosas. Da una perspectiva importante del acceso a los CLI. Deformidades del tabique pueden también observarse y valorarse desde esta vista. Tomado de Stevens MR, Emam HA. Applied Surgical Anatomy of the Nose. Oral Maxillofac Surg Clin North Am. 2012;24(1):25-38. doi: 10.1016/j.coms.2011.10.007 (16).

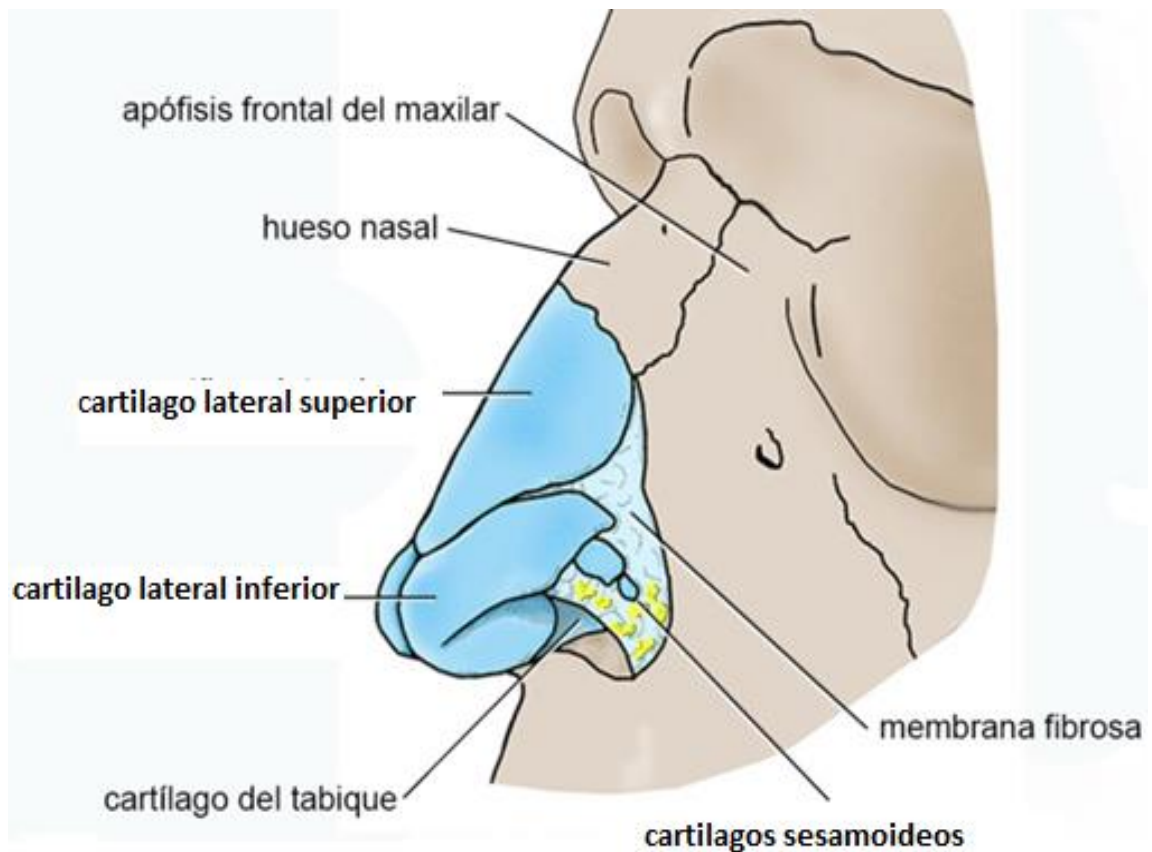


FIGURA 9. Esqueleto de la nariz. Tomado de: Domínguez M, Gutiérrez J, Vicente M. Regiones Suprabucales. En: Gutiérrez J, Domínguez M, Escudero P, García J, Vicente M, Manchini T, Acevedo N. Anatomía craneofacial. 4a. ed. Montevideo, Uruguay: Universidad de la República; 2017. pag. 399 (13).

### 2.2.2. Área K.

El punto de confluencia entre los HN, los CLS y el CT, se conoce como *área trapezoidal* o *área K (keystone o piedra angular)*. Este nombre se debe a que brinda estabilidad estructural a la pirámide nasal. Aquí la bóveda ósea se superpone sobre los cartílagos a nivel dorsal y lateral formando en conjunto una "capa ósea". Esta área es clave para toda cirugía nasal, dado que la giba es un reflejo de la bóveda cartilaginosa que subyace a una delgada capa ósea. Por lo que en el área K es donde se pueden producir los mayores cambios estéticos y funcionales (15,17).

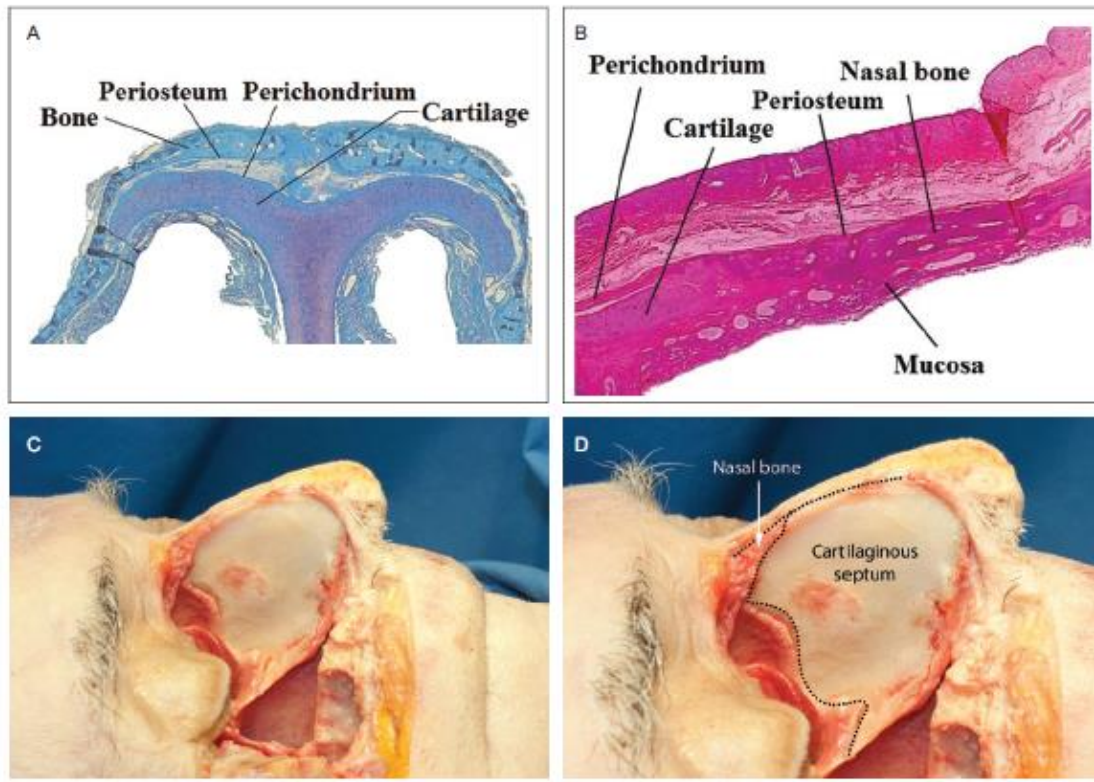


Figura 10. Unión osteocartilaginosa en el área K demostrada en un cadáver masculino de 75 años. (A, B) Secciones histológicas que demuestran la unión condroósea entre la bóveda ósea y cartilaginosa con capas fusionadas de pericondrio y periostio. (C, D) Continuación cefálica del cartílago del tabique y su unión ascendente hacia el Nasion. Tomado de Saban Y, Daniel RK, Polselli R, Trapasso M, Palhazi P. Dorsal Preservation: The Push Down Technique Reassessed. *Aesthet Surg J* [Internet]. 2018 Feb; 38(2): 117-131. doi: 10.1093/asj/sjx180 (1).

Es esencial comprender, también, la dinámica anatómica del área K. Entre las estructuras que la componen, sean óseas o cartilagosas, no existe una fusión rígida. Sino que, están unidas por una articulación condroósea. El periostio, en la superficie profunda de la capa ósea, se fusiona con el pericondrio, en la cara superficial de la bóveda cartilaginosa. El resultado de esta unión lábil, es un dorso que se puede descender y permite eliminar la convexidad cuando se reduce el soporte que le brinda el CT en la zona sub dorsal sin perder continuidad en la bóveda (1).

La porción superior del CT y su relación en el área K, es crucial para mantener la altura y la estabilidad de la bóveda. Por lo que, si se remueve la parte del sub dorsal, se conseguirá un nuevo soporte que permita la eliminación de la giba dorsal. Este soporte del CT se extiende hasta la zona de raíz (1).

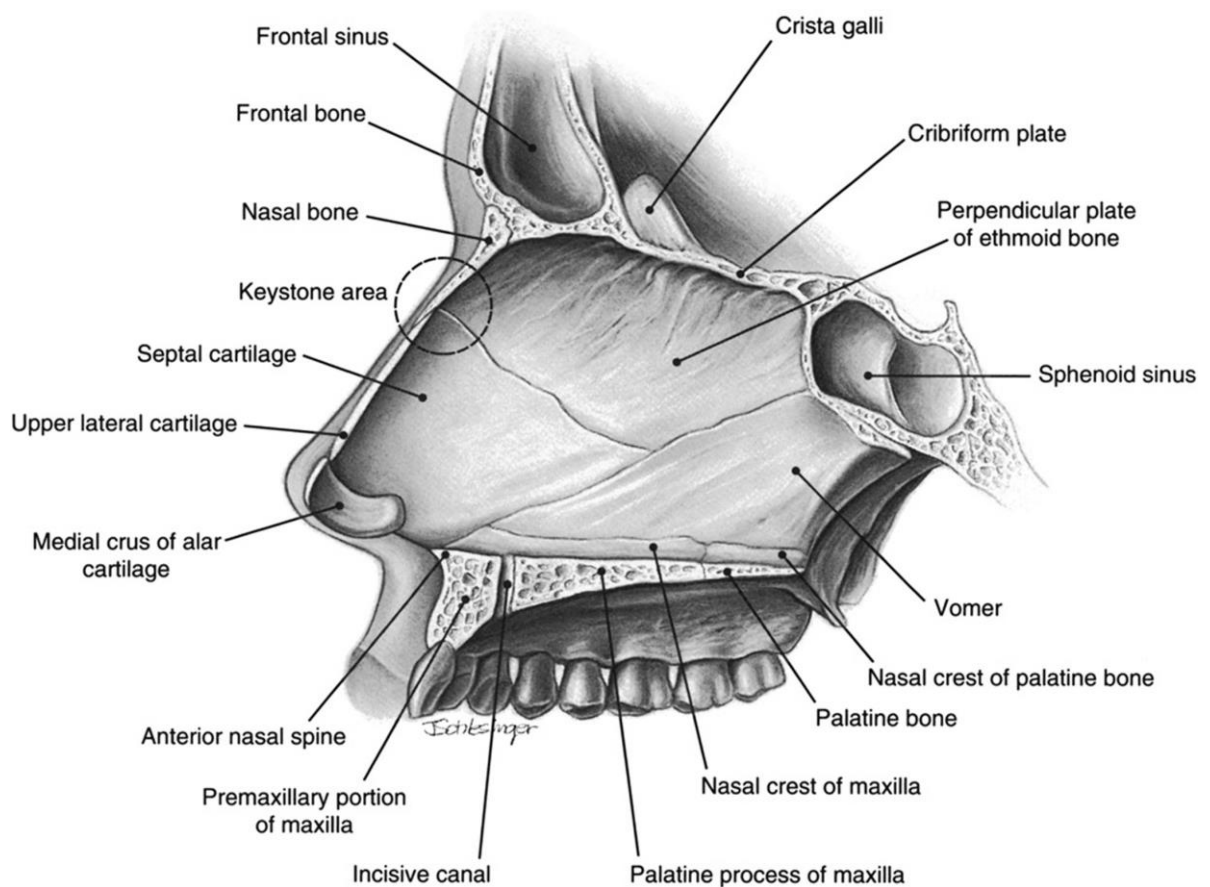


FIGURA 11. Área K. Tabique nasal - corte sagital - Tomado de Patel RG. Nasal Anatomy and Function. Facial Plast Surg [Internet]. 2017 Feb; 33(1): 3-8. <https://doi.org/10.1055/s-0036-1597950> (15).

### 2.2.3. Vascularización.

Existe una vasta irrigación hacia la piel y el revestimiento interno de la nariz que se origina tanto de los sistemas arteriales de la Carótida Interna (CI) como de la Carótida Externa (CE). De la a. CI nace la a. Oftálmica, que irriga el área dorsal por medio de su colateral la a. Etmoidal Anterior (EA) y su terminal la a. Nasal Dorsal.

La a. Nasal Dorsal penetra en la pared medial de la órbita justo por encima del canto medial e irriga el dorso nasal y la pared lateral; mientras que la a. EA penetra la lámina papirácea del etmoides 1 cm. posterior al borde orbitario y corre entre el tracto de salida del seno frontal y las celdas etmoidales anteriores. La a. Nasal Externa, rama de la a. EA, penetra en el marco osteocartilaginoso en la región del área K y ayuda a irrigar la piel del dorso nasal. La a. CE irriga la nariz a través de la a. Facial y la a. Maxilar Interna.

La a. Facial se divide en la a. Labial Superior y la a. Angular. La a. Labial Superior discurre medialmente a la columela y termina en una rama llamada columelar. La a. Angular se divide entre siete y catorce ramas, es la responsable de irrigar la pared lateral, el ala y la punta nasal (18).

En la zona anterior del tabique nasal confluyen y se anastomosan cuatro arterias, la Labial Superior, la EA, la Palatina Mayor y la Esfeno Palatina. Esta área se denomina, *plexo de Kiesselbach* y es propensa a hemorragias nasales anteriores crónicas (18).

El drenaje venoso de la NE está conformado por las venas que acompañan al sistema arterial y son denominadas con los mismos nombres que las arterias. Estas venas drenan a través de la vena Facial, a través del Plexo Venoso Pterigoideo y las venas Oftálmicas a través del seno cavernoso (18).

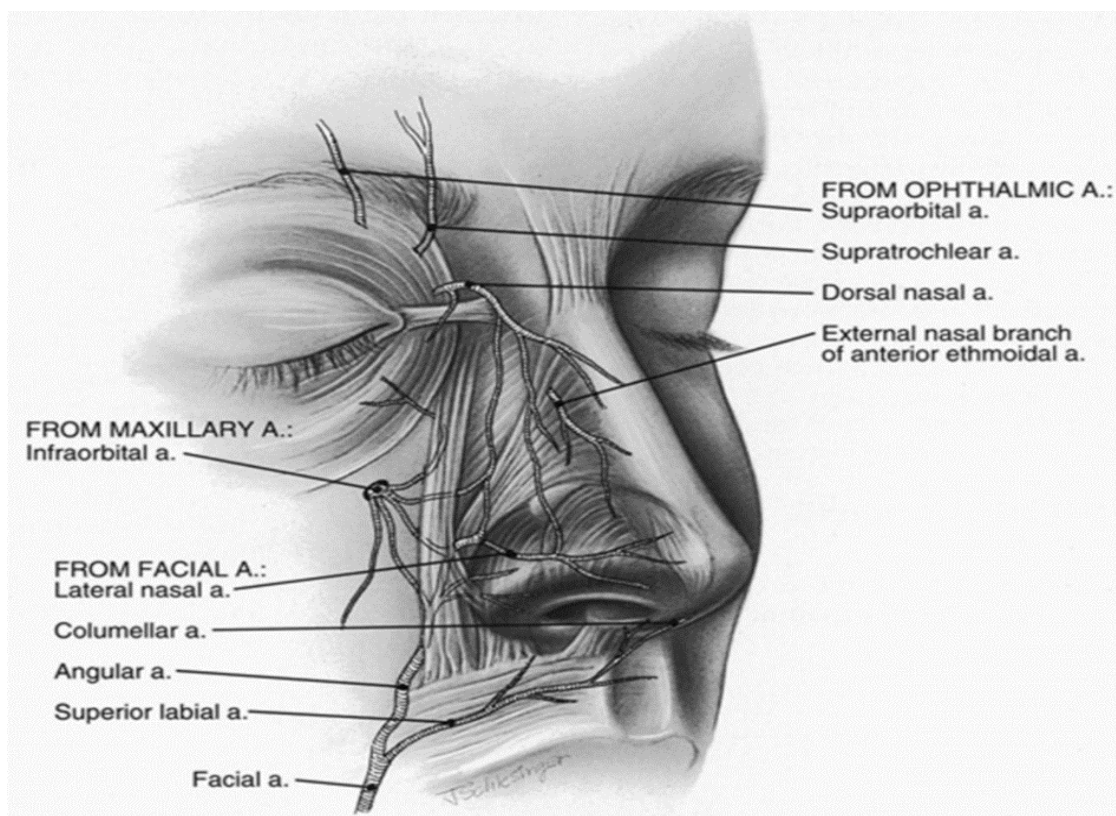


FIGURA 12. Arterias nasales - Tomado de Oneal RM, Beil RJ. Surgical Anatomy of the Nose. Clin Plast Surg [Internet]. 2010 Apr; 37(2): 191-211. doi: 10.1016/j.cps.2009.12.011 (18).

#### 2.2.4. Inervación sensitiva.

La inervación sensitiva de la NE le corresponde a nervios de la rama Oftálmica, V1 y la Maxilar, V2 del nervio Trigémico, V par craneal. V1 la inerva a través de los nervios Supratrochlear, Infratrochlear y Nasaes Externos. Los nervios Nasaes Externos salen de la cavidad nasal, entre los HN y los CLS, e inervan el dorso y la punta.

Los nervios Supratrochlear e Infratrochlear atraviesan la órbita y emergen a nivel superior e inferior del globo ocular respectivamente. El Supratrochlear luego de emerger tiene un recorrido supero medial y llega a la región frontal. Inerva ahí la piel de la zona frontal medial y la raíz nasal. El Infratrochlear adopta una dirección ínfero medial e inerva la piel en la porción inferior nasal y el dorso nasal.

V2 la inerva a través del nervio Infraorbitario y el nervio Nasopalatino. El primero recorre el suelo orbitario, sale en el foramen o agujero infraorbitario e inerva la nariz en la zona lateral, el ala y la punta; mientras que el segundo, también rama terminal de V2, inerva el tabique nasal a través del foramen incisivo (18).

De forma que el área K y todo lo involucrado para realizar la RP, está inervada principalmente por los nervios Nasaes Externos. Pero de forma secundaria, participan, los nervios Infratroclear, Infraorbitario y Naso Palatino. Estos nervios se anestesian por separado, de esta forma ayuda a reducir el dolor y el estrés intraoperatorio (17).

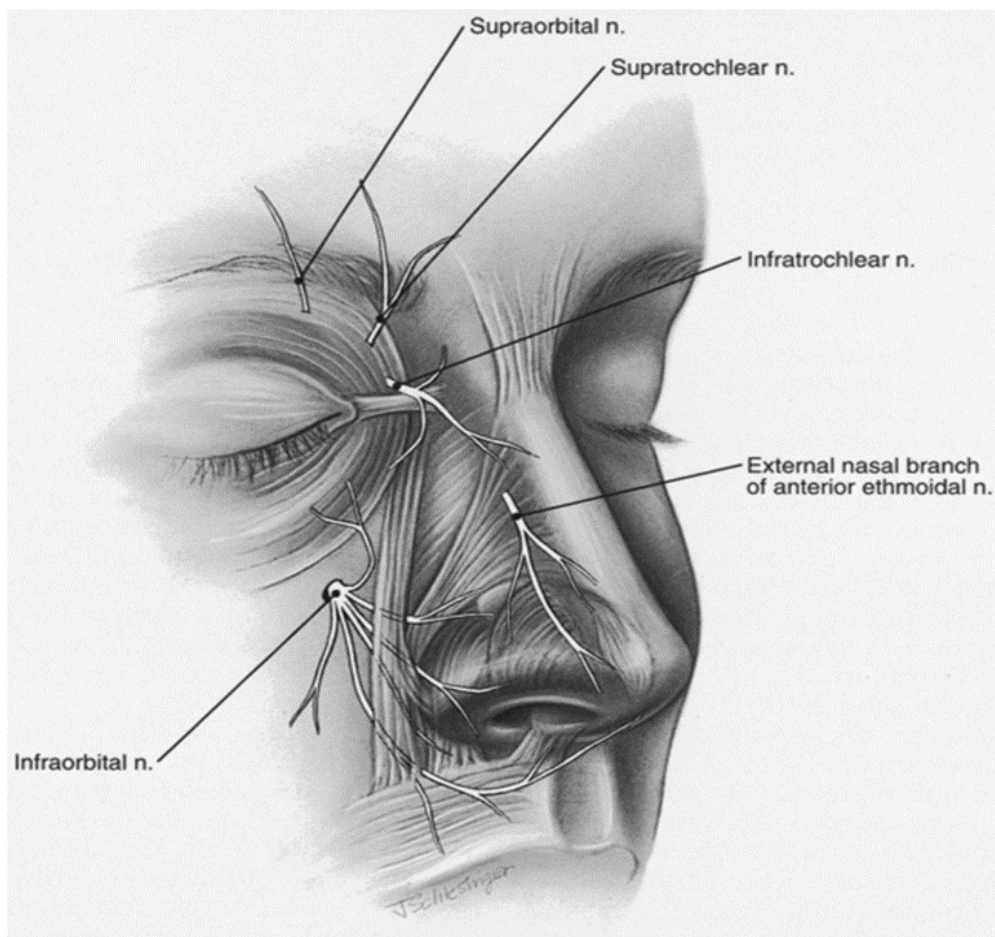


FIGURA 13. Inervación sensitiva de la nariz Tomado de Oneal RM, Beil RJ. Surgical Anatomy of the Nose. Clin Plast Surg [Internet]. 2010 Apr; 37(2): 191-211. doi: 10.1016/j.cps.2009.12.011 (18).

## **2.3. Fisiología nasal.**

Las tres funciones de la nariz son: respirar, filtrar y defender de las partículas externas o alérgenos que ingresan con el aire inspirado y permitir el olfato. Por lo que, cualquier modificación en la nariz debe tener en cuenta sus funciones y priorizarlas sobre la estética. Solo así se conseguirán resultados satisfactorios.

### **2.3.1. Respiración.**

La función principal de la nariz es la respiración. De hecho, forma parte de las vías aéreas superiores. Puede definirse como dos tubos o conductos de forma compleja (uno derecho y otro izquierdo). Por estos, pasa aire desde el ambiente a la faringe en la inspiración y en sentido contrario, durante la espiración.

Al inhalar la cavidad nasal prepara el aire para el intercambio de oxígeno. El aire inhalado, toma contacto rápidamente con una gran superficie mucosa con un considerable suministro de sangre a temperatura corporal. Este proceso facilita la aclimatación del aire inhalado a una temperatura más adecuada para los pulmones. La humidificación funciona para proteger los frágiles epitelios respiratorios y olfativos.

En resumen, en la inspiración, la nariz permite el pasaje de aire entre el ambiente y la faringe y contribuye a su preparación o acondicionamiento para que sea inocuo para los pulmones. Por el contrario, en la espiración, el aire devuelve parte del calor y la humedad adquiridos dentro del organismo (15).

### **2.3.2. Defensa**

La cavidad nasal también ayuda en la defensa de los tejidos del sistema respiratorio. El diseño accidentado de las paredes nasales ofrece una amplia superficie de contacto aire-mucosa y provoca turbulencias en el flujo de aire. Esto, en conjunto con la capa de moco, logra que el aire al atravesar la nariz sea entibiado, humedecido y filtrado de partículas, antígenos y/o patógenos.

Ayudado por las cilias que revisten la mucosa nasal, las partículas son llevadas hacia la faringe para finalmente ser deglutidas. Los patógenos que quedan atrapados en las secreciones, se unen a la Inmunoglobulina A secretora, componente de la respuesta inmunitaria adaptativa. Así se previene la unión de los patógenos al epitelio del huésped.

La flora bacteriana normal en la mucosa nasal, por su parte, también protege de la invasión de agentes patógenos, ya que compite con las bacterias invasoras por el espacio y los nutrientes. Esta se compone en general de la misma flora de la piel, *Staphylococcus*, *Corynebacterium* y Difteroides.

### **2.3.3. Olfato.**

El olfato ayuda a identificar las fuentes cercanas que puedan suponer peligro o ayudar a la conducta alimentaria. Influye también en el estado de ánimo y la sexualidad. Cuando el aire entra en la cavidad nasal, los cornetes dirigen una parte del flujo de aire hacia las regiones superiores de la cavidad nasal.

A nivel del techo de la cavidad nasal y cerca de la placa cribiforme del hueso etmoides, se encuentra la hendidura olfatoria con los receptores olfatorios. Los receptores olfatorios se unen a las partículas aromáticas u odoríferas, que llegan a la nariz durante la inhalación. Esta unión de tipo química envía señales a la corteza olfatoria y a otras regiones del cerebro para su análisis e interpretación (19).

## **2.4. Rinoplastia de preservación y fisiología nasal.**

No existe una indicación precisa para corregir disfunciones nasales con la RP. Sin embargo, se reporta una mejora en la respiración y en consecuencia, mayor satisfacción en pacientes operados con RP. Esto se debe a que se amplía válvula nasal interna con el descenso del dorso. Subjetivamente, los pacientes relatan una mejoría en el pasaje del aire. Al evaluar la función respiratoria, la escala de satisfacción, paso de 2.8+/- 0.8 en el preoperatorio a 9.2+/-0.45 en el post operatorio (20).

Objetivamente, imagenológicamente, se observó un ensanchamiento de la válvula nasal interna luego de la cirugía. Esto afecta positivamente la respiración. El descenso de la bóveda cartilaginosa en la RP, desciende el área de unión entre los CLS y CLI. Y además, provoca la rotación cefálica de estos últimos. Transversalmente, los CLS actúan como resortes y abren la válvula nasal interna (19).

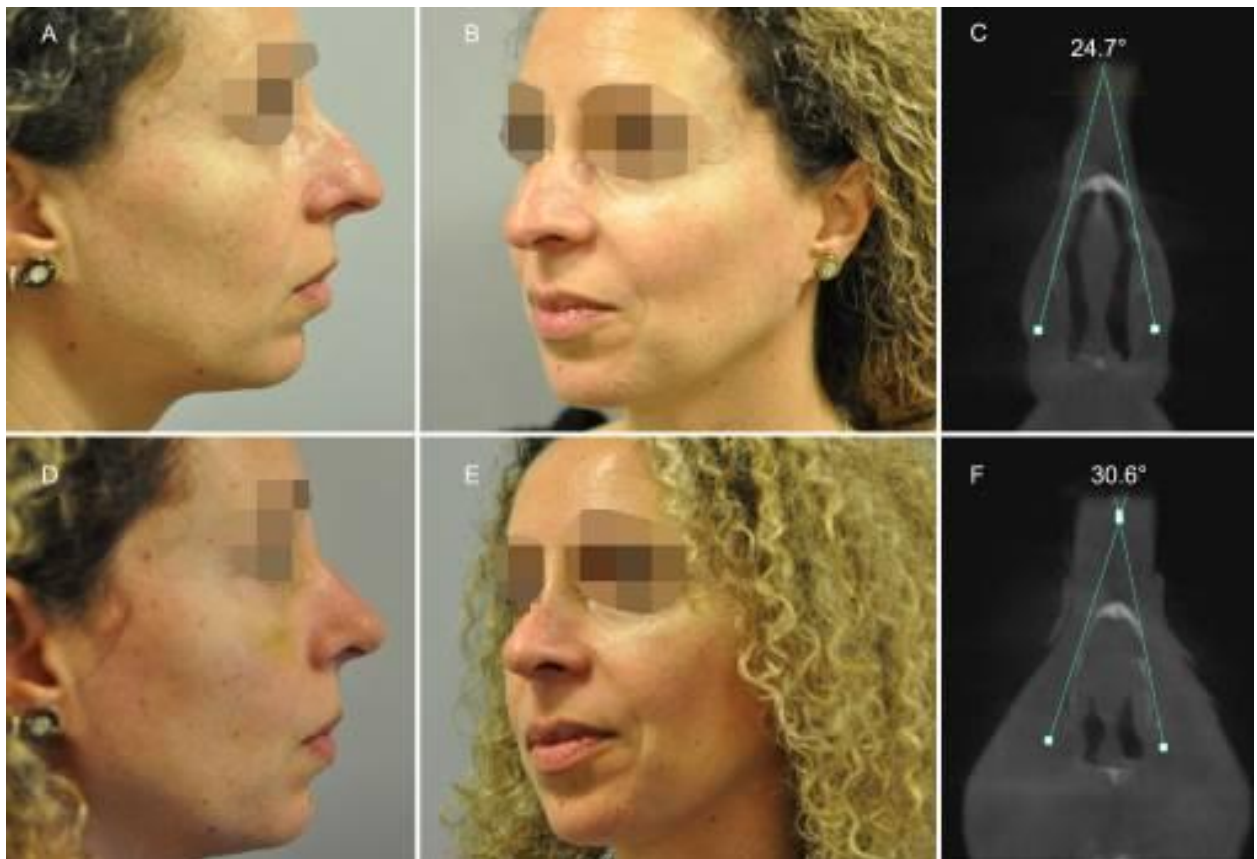


FIGURA 14. Preoperatoria fotografía de perfil y oblicua (A) y (B) Seguimiento de 2 meses, vistas de perfil (D) y oblicua (E), aumento del ángulo de la válvula nasal interna (24,7° preoperatoria y 30,6° postoperatoria) (C) y (F). Tomado de Stergiou G, Tremp M, Finocchi V, Saban Y. Functional and Radiological Assessment After Preservation Rhinoplasty - A Clinical Study. In vivo (Athens, Greece). 2020;34(5):2659–2665. <https://doi.org/10.21873/invivo.12085> (21).

### 3. Rinoplastía de Preservación.

La RP es una técnica nueva, que permite la mejora fundamentalmente la estética nasal, pero con cierto impacto en la función. Se caracteriza como su nombre lo indica por modificar la estructura conservando sus componentes. Por lo cual es una técnica que debe ser conocida por el CBMF. Este trabajo se basa en la descripción de la técnica del Dr. Saban. Su objetivo principal es mantener el dorso osteocartilaginoso para evitar complicaciones estéticas, que conducen a cirugías de revisión (1).

Para seleccionar esta técnica, se debe hacer en un análisis de la NE con respecto a su tamaño y orientación. Específicamente, una evaluación del dorso nasal, con respecto al tamaño, la forma y su orientación. Además de la palpación de los componentes cartilagosos y óseos de la pirámide nasal. El diagnóstico de desviaciones y de asimetrías es de gran importancia en la selección del método de septoplastía y de osteotomía (22).

El examen se debe completar con un estudio clínico y endoscópico de la cavidad nasal y del tabique. Para ello, lo recomendable es un endoscopio flexible para objetivar desviaciones o deflexiones del tabique. Esta maniobra se impone cuando la desviación se presenta en la porción superior del tabique, lo cual se manifiesta clínicamente con obstrucción nasal uni o bilateral, en la fase inicial de la inspiración en pacientes con historia previa de trauma nasal. Las desviaciones septales no valoradas pueden provocar desviación y asimetría dorsal posoperatoria.

Lo que es crítico al plantear la RP, es la posibilidad de mantener el dorso según cada caso. Como regla general, si el dorso parece natural, se podría y/o debería conservar. Además, cuanto más cartilaginoso sea el dorso, tendrá una mayor indicación de RP. Si al realizar la palpación del dorso presenta una estructura flexible, firme pero compresible, sugiere un dorso con mayor predominio de cartílago.

A su vez al evaluar la movilidad, un dorso más cartilaginoso se adaptará mejor como respuesta a la presión. Se puede complementar con imágenes radiográficas y/o tomografías computadas. Estas ofrecen una visión tridimensional o en dos planos de las estructuras nasales. Permiten también medir ángulos entre las estructuras nasales y realizar medidas lineales que permitan comparar el pre y el postquirúrgico.

Las fotografías estándar y las simulaciones, que se realizan con ayuda de programas específicos, permiten planificar la cantidad de descenso dorsal de manera virtual. Se puede superponer y comparar el perfil del paciente con el simulado. Pero se debe explicar al paciente que solo se trata de una simulación (1).

### **3.1 Valoración del paciente**

La valoración del paciente comienza con una discusión de los objetivos y expectativas del paciente y una evaluación de la nariz. Así mismo, hay que explicarle, al paciente, cuales son las limitaciones de RP.

La selección del paciente, es importante para la RP, porque debe ser un candidato adecuado. La inspección y palpación de las estructuras nasales es fundamental, piel, cartílago y hueso, informan el estado de las estructuras nasales e identifican la presencia de anomalías. La evaluación de la movilidad, muestra la interacción dinámica de las estructuras (23).

#### **3.1.1 Expectativas del paciente**

Es importante valorar y comprender las expectativas del paciente, para determinar si la RP es adecuada para su caso. Se debe discutir detalladamente si su objetivo es estético y/o se persigue una mejora funcional.

Desde el punto de vista estético, las mejoras a obtener son a nivel de la giba dorsal, reduciendo su tamaño o eliminándola. Se puede obtener un estrechamiento a nivel de las líneas estéticas laterales para generar una apariencia más equilibrada. También, se mejora la definición de la punta nasal. Saban, pide a sus pacientes que se examinen la giba nasal durante el examen clínico. De este auto examen concluye que muchos pacientes prefieren mantener su giba, pero reducida (24).

Desde el punto de vista funcional, se mejora la respiración, al aumentar la válvula nasal interna. Esto, permite más libertad al flujo de aire. Al corregir las desviaciones septales, se disminuye la obstrucción nasal.

### 3.2 Examen clínico.

Al comenzar la planificación, se debe valorar si se puede o se desea preservar la anatomía del dorso nasal. Se lo estudia de frente y de perfil para determinar si presenta líneas estéticas dorsales (LED) agradables. Las LED son 2 y descienden por el dorso nasal desde la glabella (24).

#### 3.2.1. Examen frontal.

La percepción sobre la belleza es subjetiva y no cuantificable. Pero comprender los objetivos estéticos permite realizar una planificación donde adaptando parámetros universales se podrá cumplir con las expectativas y necesidades del paciente.

El concepto clásico sobre las LED que delimitan el dorso, plantea 2 líneas rectas y paralelas que desde la glabella descienden en línea recta hasta la punta nasal. Las cirugías, que tomaban en cuenta este concepto dejan un aspecto conocido como de tipo tubular. La RP plantea un concepto diferente (22).

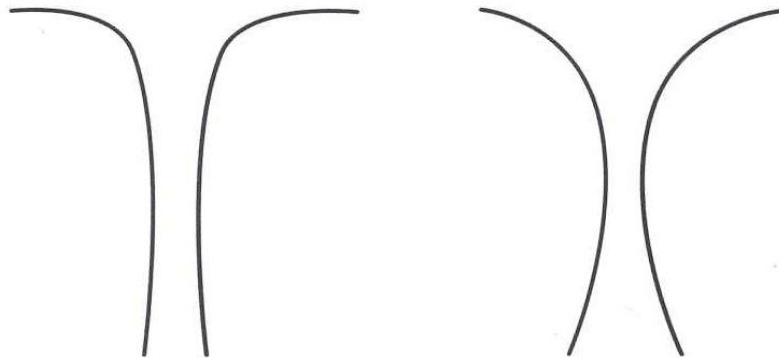


Figura 15. Derecha aspecto tubular, izquierda aspecto fusiforme. Tomado de: Çakır B, Saban Y. Analysis and Surgical Planning .En: Çakır B, Saban Y, Daniel R, Palhazi P. Et al. Preservation Rhinoplasty. 2a ed. İstanbul: Ciğdem Matbaacılık; 2020, pag.70 (24).

### 3.2.1.1. Líneas Estéticas Dorsales.

A través del concepto del análisis poligonal, que se describirá más adelante, las líneas que delimitan el dorso nasal tienen un patrón fusiforme que comienza desde las cejas. En su recorrido se estrechan en la raíz nasal y se ensanchan en el área K. Descienden luego, estrechándose hasta el área supra punta y finalizan divergiendo en la punta nasal.

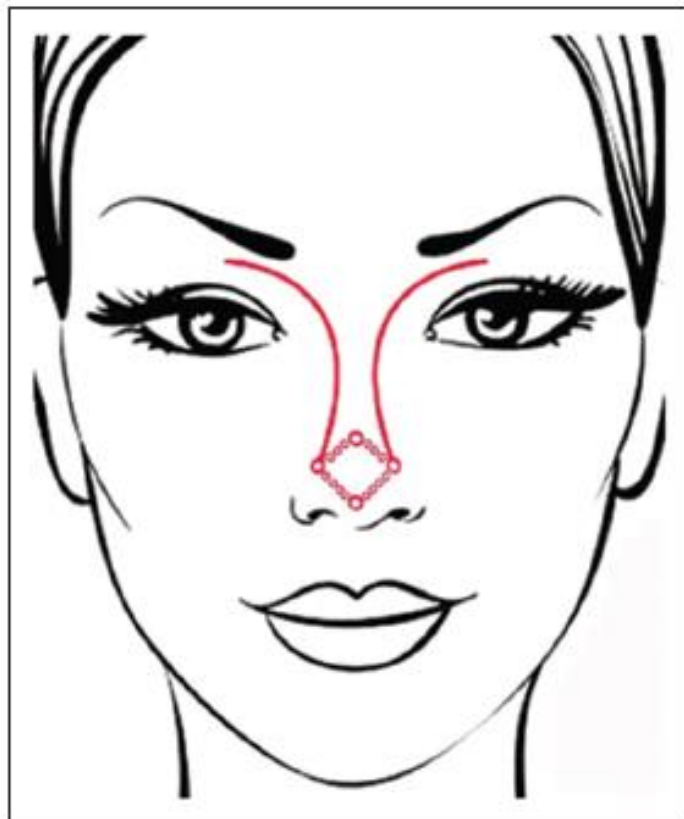

FIGURA 16. Las LED se originan en las crestas supra orbitarias y pasan medialmente a lo largo del área glabellar para converger caudalmente en los ligamentos cantales mediales. A partir de ahí, generalmente comienzan a divergir en el área K y, finalmente, concluyen en los puntos que definen la punta, que se convierten en el punto más alto del perfil nasal. Tomado de Kutubidze A. Nasal Dorsal Aesthetic Lines and Rhinoplasty Technical Tricks. Plast Aesthet Res.2015 Nov; 2: 315 319 (25).

Las LED presentan las siguientes características:

- No son rectas
- Son angostas en el área suprapunta, se ensanchan en la zona del área K y nuevamente se angostan en el área de la raíz nasal.
- El ancho y ubicación del área K es diferente en la mujer y el hombre.
- El área K está ubicada en el centro del HN en mujeres.
- El área K es más ancha y está ubicada cerca de la raíz en hombres (aprox. 3 a 4 mm más cefálica).
- La raíz nasal en el hombre está a la altura del pliegue supra tarsal y en la mujer se encuentra a la altura de las pestañas (24).

Las LED están formadas por los bordes laterales del polígono de la glabella. Se extienden caudalmente entre los polígonos laterales del HN y el polígono dorsal del HN. Se continúan entre los polígonos laterales de los CLS y el triángulo cartilaginoso dorsal. Finalizan entre el polígono de la crura lateral y los triángulos de la cúpula (25).

### 3.2.1.2 Análisis poligonal.

Para entender el concepto de las LED, hay presentar el análisis poligonal del Dr. Baris Çakır. Con este, se obtiene un modelo nasal con una apariencia más natural. Se definen unidades estéticas formadas por las estructuras que subyacen a la piel y sobre ella dibujan polígonos (27).

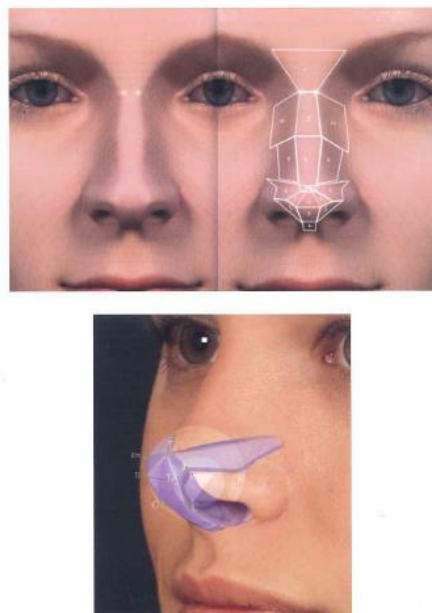


FIGURA 18. Análisis de los polígonos en vista frontal y de perfil. Tomado de Çakır B, Saban Y. Analysis and Surgical Planning .En: Çakır B, Saban Y, Daniel R, Palhazi P. Et al. Preservation Rhinoplasty. 2a ed. Istanbul: Ciğdem Matbaacılık; 2020. pág. 67 (24).

Un polígono se define como una figura con al menos 3 lados rectos y al menos 3 ángulos. La evaluación de la superficie nasal mediante polígonos, permite la identificación de sombras y reflejos que la incidencia de la luz dibuja sobre ella. Se relacionan íntimamente con las estructuras anatómicas subcutáneas que pueden ser modificadas quirúrgicamente. El objetivo es modificar, reorganizar y/o reconstruir la infraestructura nasal, para que se traduzcan en polígonos de superficie simétricos y estéticamente agradables (24).

Partiendo desde la glabella en sentido caudal se describen;

- sobre el dorso, el polígono de la glabella, el polígono dorsal del HN y el triángulo cartilaginoso dorsal.
- a lateral los polígonos laterales del HN, los polígonos laterales de CLS, los triángulos de la crura lateral.
- a nivel de la punta, los polígonos laterales del pilar, el triángulo interdomal, los polígonos facetados, el polígono infralobulillar, el polígono columelar y el polígono de la base (26).

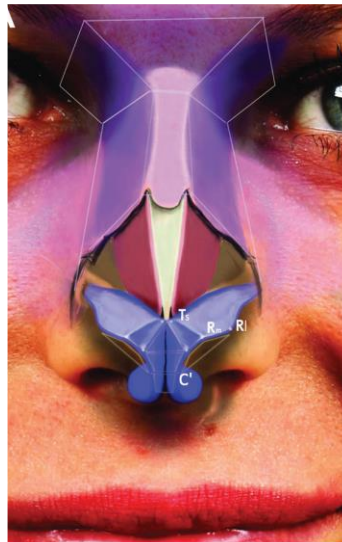

Figura 19. Polígonos nasales y líneas estéticas. Tomado de Çakir, B., Doğan, T., Öreroğlu, A. R., & Daniel, R. K. (2013). Rhinoplasty: surface aesthetics and surgical techniques. *Aesthetic surgery journal*, 33(3), 363–375 (26).

La intersección y la yuxtaposición de los polígonos delimitan “líneas” y “puntos”. Las líneas más importantes son las LED. A pesar de que son difíciles de definir, estos polígonos pueden ser fácilmente reconocidos y dibujados en fotografías faciales (26).

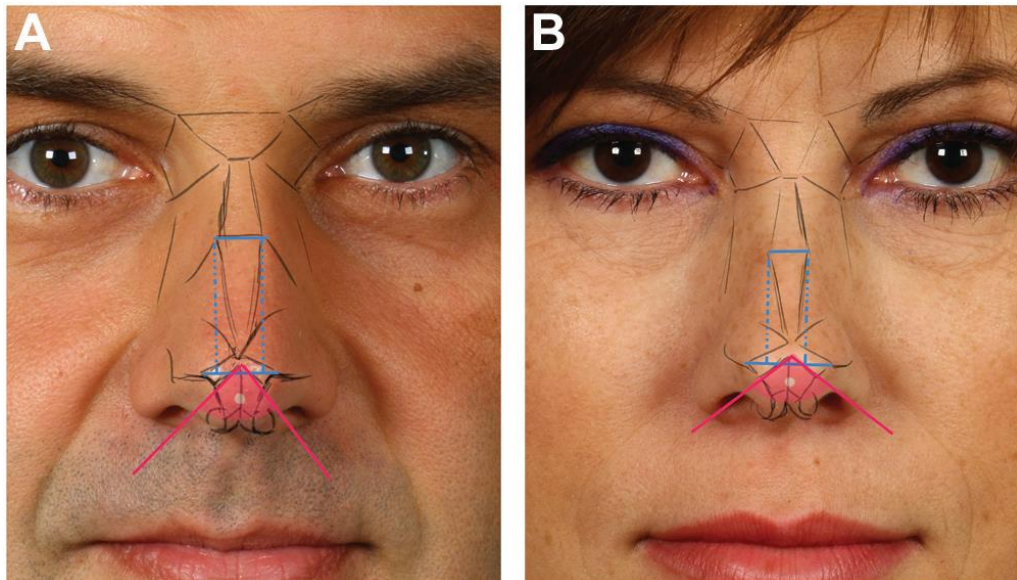


FIGURA 20. Dibujo de los polígonos sobre fotografías frontales diferencias entre hombres y mujeres Tomado de Çakir, B., Doğan, T., Öreroğlu, A. R., & Daniel, R. K. (2013). Rhinoplasty: surface aesthetics and surgical techniques. *Aesthetic surgery journal*, 33(3), 363–375 (26).

### 3.2.2. Examen lateral.

En RP, se debe valorar, sobre todo, la giba dorsal de perfil. Se deben identificar 3 puntos estéticos; Nasion (N), Kypion (K) y Rhinion (R).

El Nasion, es el punto más profundo de la raíz nasal en una vista de perfil. El Kypion, es el punto más prominente de los HN. Y por último el Rhinion, es el punto más caudal de los HN, se encuentra en la unión de la bóveda ósea con la cartilaginosa (24).

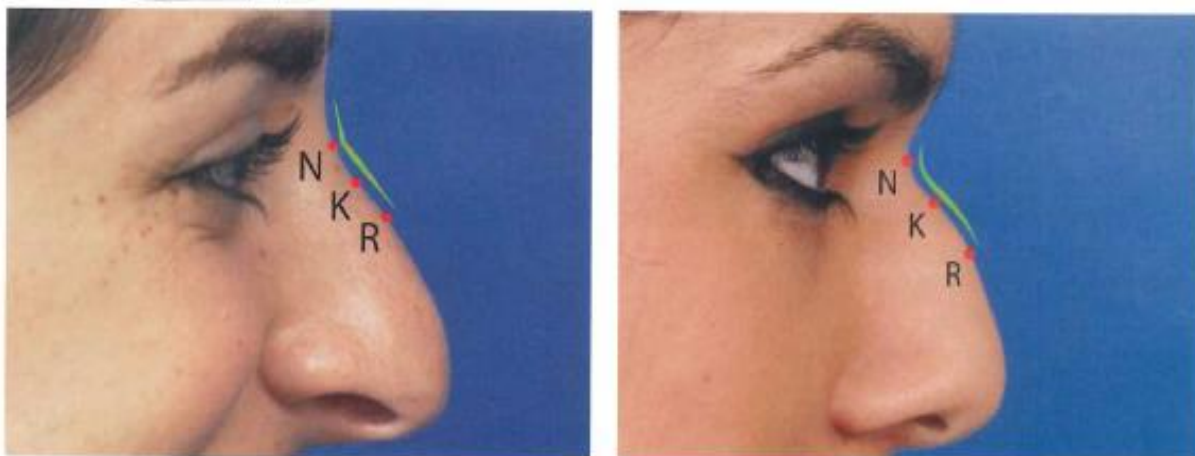


Figura 17. Análisis de los puntos nasales en una vista de perfil. Tomado de Daniel P, *Essential Operative Anatomy for Preservation Rhinoplasty*. En: Çakır B, Saban Y, Daniel R, Palhazi P. Et al. *Preservation Rhinoplasty*. 2a ed. Istanbul: Ciğdem Matbaacılık; 2020. pag. 95 (17).

De esta forma, al unir estos tres puntos, se clasifican las gibas dorsales en gibas con forma de V y gibas con forma de S. Las gibas dorsales en forma de V tienen esencialmente una configuración de línea recta de N a R (28).

Las gibas con forma de S tienen una línea curva. Esta línea comienza en N, pasa a K y se estabiliza en R. Estas gibas son las más difíciles de reducir (17).

### 3.2.3 Tipo de piel.

Se valora y clasifica la piel dependiendo de su espesor y elasticidad. El primero, puede ser fino, medio y grueso e influye directamente en el aspecto sobre todo en la definición de la punta nasal. Por ejemplo, en una piel fina se marcan las estructuras subyacentes y permite ver irregularidades en el contorno óseo y/o cartilaginoso post quirúrgico. Por el contrario, una piel gruesa oculta los detalles de la estructura nasal. Esto puede dificultar la creación de polígonos más definidos y estéticos (24).

Con respecto a la elasticidad, hay que tener en cuenta que, en pacientes con una elasticidad reducida, se debe ser más conservador, ya que la piel puede no retraerse adecuadamente después de RP. Dara como resultado una forma nasal posquirúrgica menos definida y una cicatrización subóptima.

### **3.3 Indicaciones y contraindicaciones de RP.**

La RP es una técnica que se realiza cada vez más frecuentemente para la corrección nasal. Su importancia está vinculada a los beneficios que se obtienen desde el punto de vista fundamentalmente estético y en menor medida funcional. Se debe conocer sus indicaciones y contraindicaciones.

#### **3.3.1. Indicaciones.**

La RP, se realiza en pacientes sin cirugía nasal previa, es decir pacientes primarios. No se indica en pacientes que ya han tenido cirugía nasal, pacientes secundarios.

Las características ideales en pacientes primarios, es decir donde está indicada la RP, se pueden dividir desde el punto de vista de las expectativas del paciente y de la estructura nasal (29).

Desde el punto de vista del paciente:

- **Mejor estética.** La corrección es estrictamente en la giba, no se corrige la punta aunque mejora su proyección. Puede modificarse el ancho a nivel de las líneas estéticas laterales, así como las asimetrías del dorso y del tabique.
- **Mejor función.** Se produce un aumento del flujo de aire al ensancharse la válvula nasal interna. No hay estudios sobre el porcentaje de incremento. Pero, en las encuestas de satisfacción, los pacientes relatan una mejora en la respiración luego de la RP.

Desde el punto de vista de la estructura nasal:

- Dorso nasal con forma natural o armónico con sobreproyección antero posterior en una vista de perfil y un tabique nasal centrado.

La línea media del dorso coincide con la línea media facial y su ancho no se extiende más allá de los límites laterales que marca la punta nasal. Al considerar la sobreproyección, se considera una línea recta trazada desde Nasion hasta la punta nasal. Un dorso a más de 1 mm por delante de esta línea, se considera con sobreproyección. Las medidas varían según género y las características faciales de cada individuo (29).

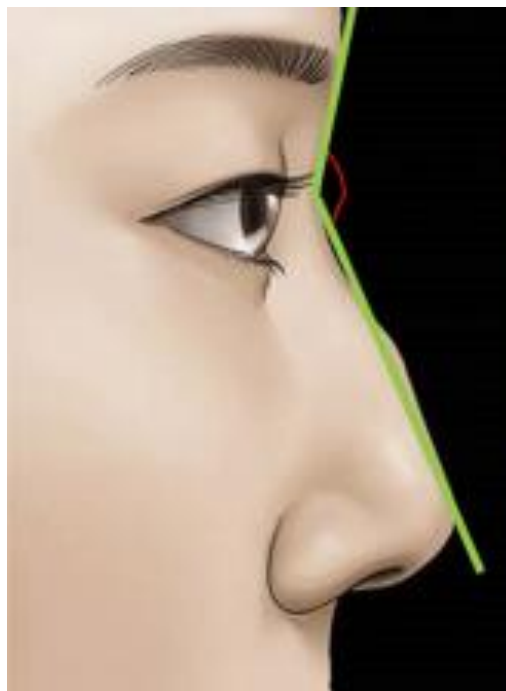

FIGURA 21. Ángulo naso frontal y línea nasion-tip (o punta) Tomado de Kim, M. J., Jeon, D. N., Choi, J. W., & Chan Kim, S. (2020). 3D photogrammetric analysis in hump nose correction based on nasal tip projection without dorsal augmentation in Asian rhinoplasty. *Journal of cranio-maxillo-facial surgery: official publication of the European Association for Cranio-Maxillo-Facial Surgery*, 48(8), 792–799. <https://doi.org/10.1016/j.jcms.2020.05.013> (30).

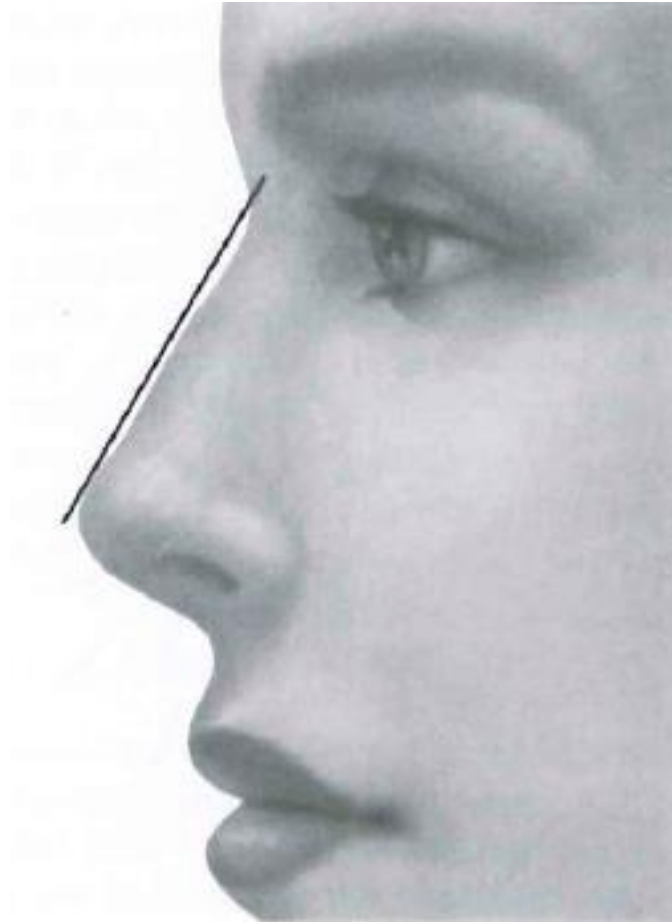


FIGURA 22. La altura dorsal de la nariz se puede medir trazando una línea desde Nasion a la punta nasal. El dorso debe estar sobre o ligeramente por debajo de esta línea. Tomado de: Constantinides M, Bustillo A, Shah A. (2018 diciembre). Anatomía y análisis. Andrés Bustillo, MD, FACS, Cirugía Facial Plástica Facial. Disponible en: <https://es.dr bustillo.com/anatomia-y-analisis> (31).

- Giba con HN cortos y mayor componente cartilaginoso, con la raíz en posición normal.

Los HN, se clasifican en cortos, medianos y largos si miden 25 mm, 30 mm o 35 mm, respectivamente. La posición normal de la raíz, es cuando está centrada con respecto a la línea media facial y a una distancia aproximada de 5 mm sobre la línea de Frankfort. En los HN medianos o largos se requieren osteotomías para disminuir su longitud y no se conservaría la estructura. El descenso del dorso se dificulta por la resistencia y rigidez de los HN.

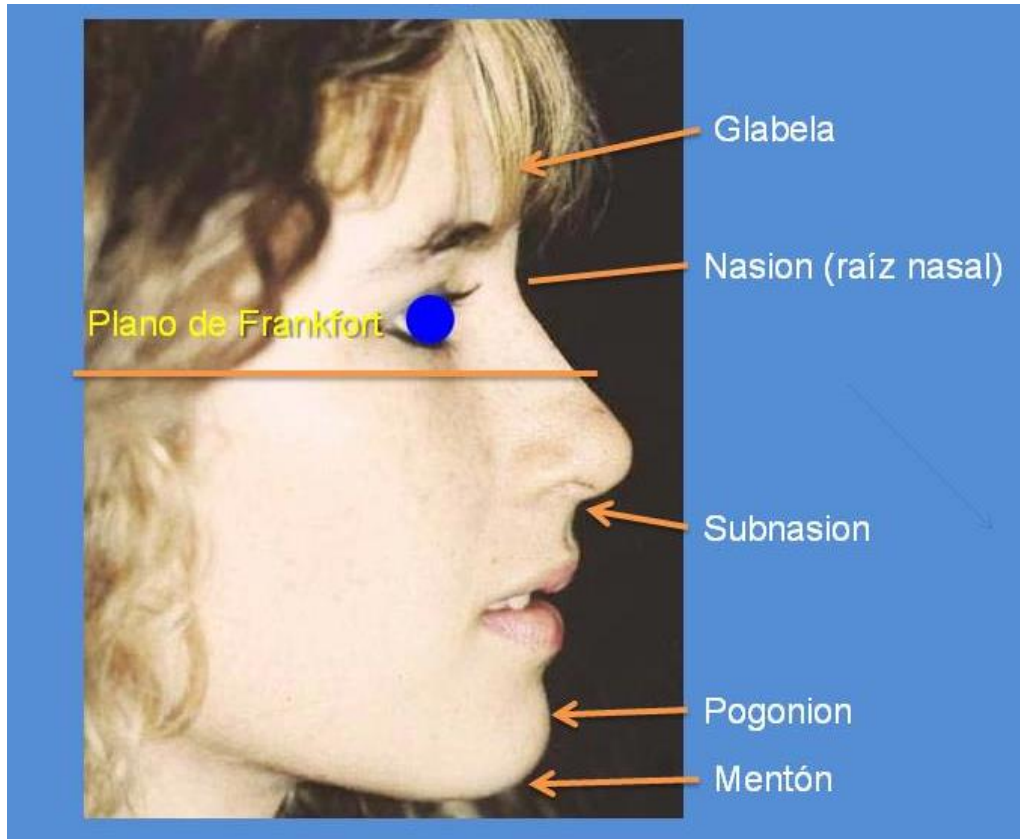


FIGURA 23. Relación entre plano de Frankfort y radix o raíz nasal. Tomado de Esteche A. (2010 diciembre). Todo sobre Rinoplastia (cirugía plástica de nariz) y anatomía nasal. Blogspot.com. Disponible en: <http://drestechenariz.blogspot.com/2010/12/la-cara-y-nariz-vistas-de-perfil.html> (32).

- LED paralelas entre sí, pero desviadas de la línea media facial.  
El objetivo de RP será alinear el dorso nasal respecto a la línea media facial.
- Con piel fina.  
Esto permite identificar mejor los elementos de la subestructura. Permite definir mejor los polígonos nasales y las líneas estéticas dorsales.

Hay también indicaciones relativas de la RP. Corresponde a los casos, en los que para realizar la técnica se deben realizar modificaciones o se deben incorporar maniobras quirúrgicas. Estas son:

- **Tabique nasal desviado.**  
Se valorará la función y la estabilidad estructural de la nariz. La estabilidad estructural es la capacidad de mantener la forma y función nasal, así como las modificaciones planificadas a largo plazo. Se valora observando y palpando, evaluando la resistencia, la unión e interacción entre las estructuras que dan soporte a la nariz.  
Los factores y estructuras que influyen en la estabilidad, tienen que ver con integridad de los CLS, la resistencia y la posición de los HN y la correcta alineación del tabique nasal. En estos casos si la estabilidad depende del tabique, puede ser necesario realizar una cirugía específica al tabique o septoplastía.
- **Nariz con dorso en forma de S.**  
Se complementa la RP con injertos que aumenten la proyección de la raíz. Esto permite disimular la transición entre la frente, la raíz nasal y el dorso.
- **Dorsos nasales anchos.**  
Es cuando el ancho del dorso sobrepasa los límites laterales de la punta nasal. La RP se complementa con técnicas de sutura, injertos o modificaciones a nivel de los CLS.
- **Rostros con tercio medio facial levemente asimétricos.**  
La RP contribuye a lograr una apariencia simétrica. Se debe tener en cuenta que la asimetría puede darse a nivel de la estructura ósea, los tejidos blandos y/o la musculatura facial. Estos casos pueden requerir ser complementados con otras técnicas quirúrgicas (29).

### 3.3.2 Contraindicaciones.

La RP en algunos casos no es la opción más adecuada. Es importante conocerlos y considerar otras opciones que se adapten a las necesidades del paciente (29).

- Rinoplastia previa, pacientes secundarios o de revisión. En estos pacientes ya se realizaron modificaciones en la estructura nasal. Por lo tanto, la preservación no sería posible.
- Resección submucosa previa del tabique. Esta técnica conlleva cambios estructurales y/o funcionales sobre el tabique nasal. La falta de integridad del tabique dificulta la estabilidad durante RP.
- Asimetría del tercio medio facial con asimetría nasal, desviación septal, LED cóncavas/convexas, deformidad en V invertida. Estas últimas son alteraciones en la forma y la estructura del dorso por lo que no tendría sentido su preservación. Si se acompañan con alteraciones en el tercio medio facial, son casos en los que están indicadas técnicas más invasivas y complejas.
- Nariz en silla de montar. Hay un hundimiento del puente nasal. Para su resolución, se deben hacer injertos que aumenten la proyección a nivel del dorso (29).

### 3.4 Push down (PD) y let down (LD).

Además, de las indicaciones y contraindicaciones de la RP se deben mencionar las alternativas de osteotomías que se utilizan en esta técnica, sobre los HN y el tabique. Estas son la técnica de osteotomía push down (PD) y let down (LD). Estas técnicas difieren fundamentalmente en la ubicación de las osteotomías sobre la pirámide nasal.

La técnica PD, fue descrita en 1946 por Cottle y colaboradores. Se mantiene el dorso y preserva la bóveda óseo – cartilaginosa, impactándola alrededor del punto K. Además, evita el colapso de los CLS y el cierre de la válvula nasal. La dificultad de esta técnica es que requiere una resección y rotación baja del cartílago septal. Es una maniobra difícil, pero esencial.

En RP se utiliza la técnica de Cottle modificada. La diferencia radica en la ubicación de la resección septal. Cottle planteó una resección baja del cartílago del septum. En la RP se realiza una resección alta o subdorsal. Esta resección permite un descenso directo del dorso.

Drumheller en 1973, añadió resecciones óseas en forma de cuña sobre el proceso frontal del hueso Maxilar. Así, se originó la osteotomía LD, que permite un descenso libre de la pirámide nasal. De esta forma, el manejo de la pared ósea lateral puede ser con osteotomías laterales o agregarle las resecciones.

En la técnica PD, las osteotomías son laterales y transversales. Esto permite una movilización en bloque de la pirámide nasal, que se estrecha y se introduce dentro de la apertura piriforme. En la técnica LD, a esas osteotomías se le agrega la resección en forma de cuña. Lo cual, permite el descenso en bloque pero sin el estrechamiento de la pirámide nasal.

La resección en LD se realiza a nivel del surco naso facial, que minimiza la posibilidad que se visualice un escalón óseo. La resección ósea se puede realizar mediante un abordaje cerrado o abierto. Se utilizan instrumentos como gubia, osteótomos, sierra manual o instrumentos piezoeléctricos. Esto dependerá fundamentalmente de las necesidades y de la preferencia del operador (33).

Los objetivos fundamentales de ambas técnicas son, mantener las LED, preservar el área K y la continuidad de la bóveda cartilaginosa. Se evita el colapso de la válvula nasal, con sus efectos adversos sobre la respiración. Por el contrario, como se vio anteriormente, aumenta la válvula nasal y mejora la respiración.

Al descender la bóveda cartilaginosa intacta, se produce un vector vertical hacia abajo en el cruce del área de desplazamiento entre los CLS y los CLI. Este desplazamiento en esta zona de transición provoca una rotación cefálica de los CLI, que genera la elevación de la punta nasal. Esto es un beneficio estético adicional a tener en cuenta.

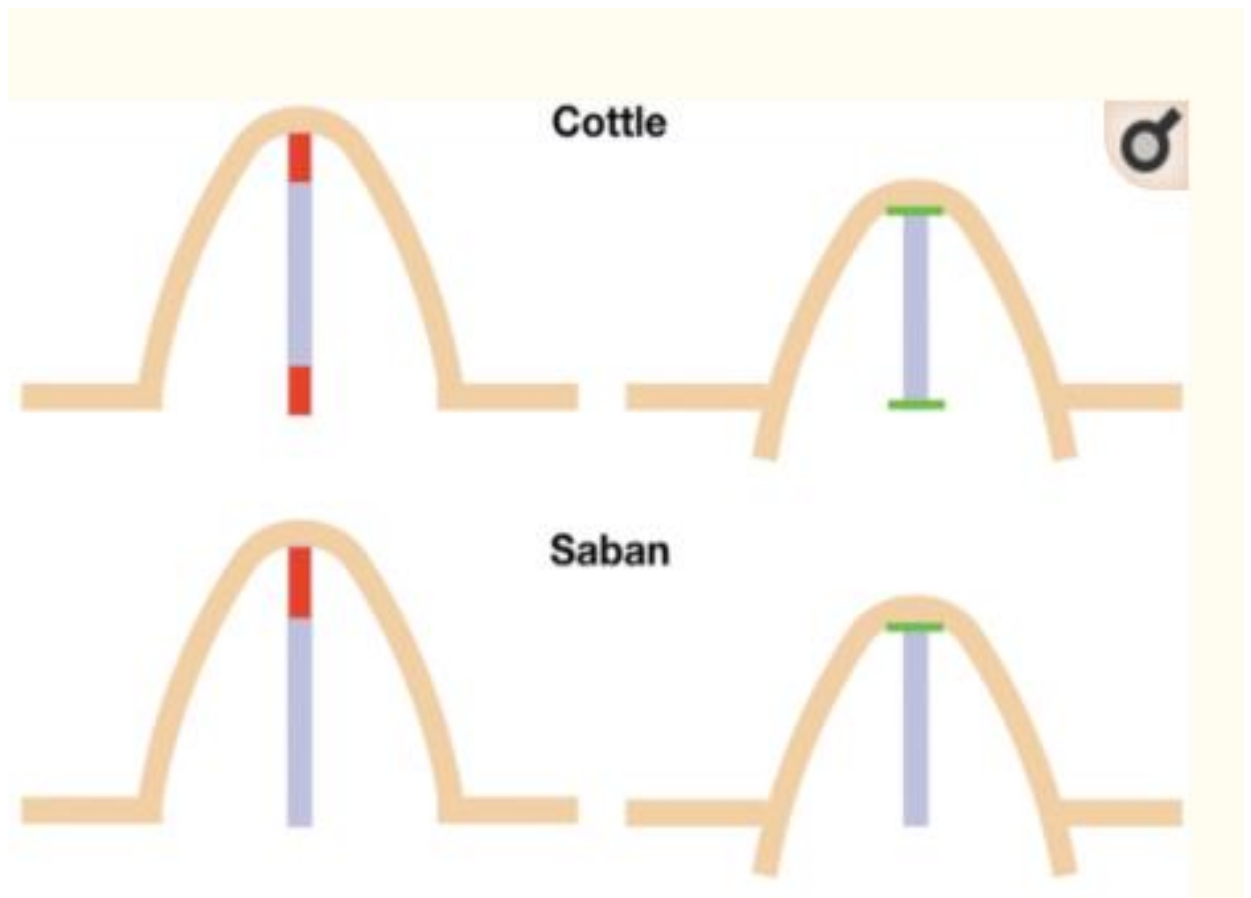


FIGURA 24. Método de Cottle (superior) y método de Saban (inferior) Tomado de Patel PN, Abdelwahab M, Most SP. A Review and Modification of Dorsal Preservation Rhinoplasty Techniques. Facial Plast Surg Aesthet Med [Internet]. 2020 Mar/Apr; 22(2): 71-79. <https://doi.org/10.1089/fpsam.2020.0017> (33).

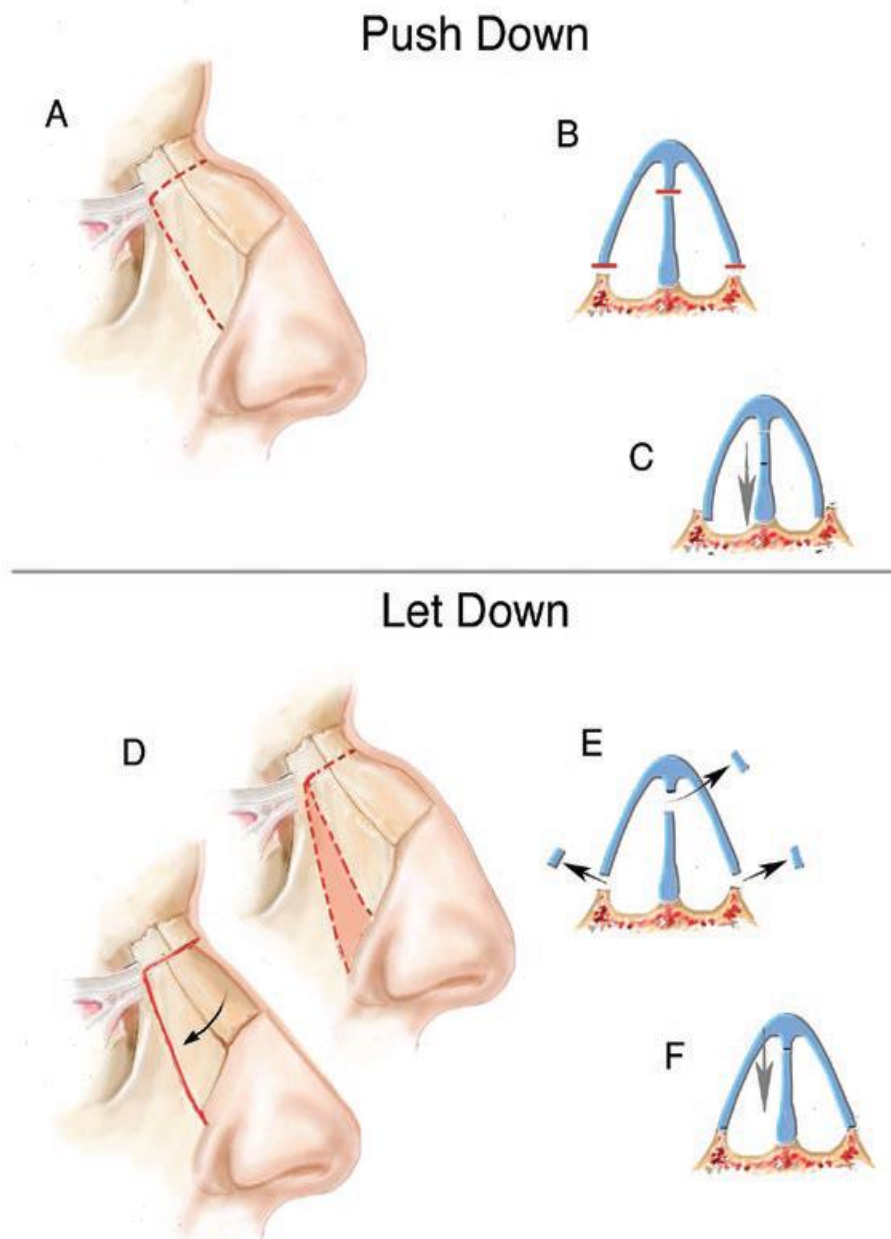


FIGURA 25. PD con una resección septal alta, seguida de osteotomías laterales y transversales. Impactación posterior de la bóveda ósea hacia abajo en la abertura piriforme. LD con una resección septal alta, seguida de una resección de una porción del proceso frontal ascendente del maxilar superior. Posicionamiento posterior hacia abajo de la bóveda ósea sobre el proceso frontal del hueso maxilar.

Tomado de Saban Y, Daniel RK, Polselli R, Trapasso M, Palhazi P. Dorsal Preservation: The Push Down Technique Reassessed. *Aesthet Surg J* [Internet]. 2018 Feb; 38(2): 117-131. doi: 10.1093/asj/sjx180(1).

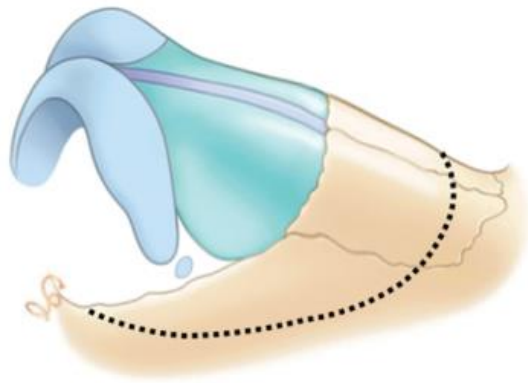


FIGURA 26. En la técnica PD, se realizan osteotomías laterales y transversales para permitir la movilización en bloque de la bóveda. Tomado de Patel PN, Abdelwahab M, Most SP. A Review and Modification of Dorsal Preservation Rhinoplasty Techniques. *Facial Plast Surg Aesthet Med* [Internet]. 2020 Mar/Apr; 22(2): 71-79. <https://doi.org/10.1089/fpsam.2020.0017> (33).

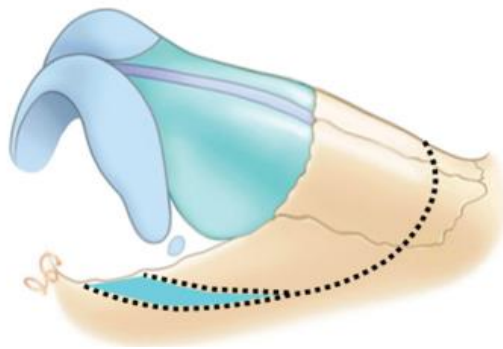


FIGURA 27. En LD, las osteotomías laterales y transversales se realizan de manera similar al procedimiento PD, con la adición de una segunda osteotomía lateral que permite extraer una cuña de hueso del proceso frontal del hueso maxilar. Tomado de Patel PN, Abdelwahab M, Most SP. A Review and Modification of Dorsal Preservation Rhinoplasty Techniques. *Facial Plast Surg Aesthet Med* [Internet]. 2020 Mar/Apr; 22(2): 71-79. <https://doi.org/10.1089/fpsam.2020.0017> (33).

Utilizar la técnica LD o PD depende de varios factores. Si la giba dorsal es mayor de 4 mm, la técnica de PD no es adecuada para el descenso necesario de la pirámide nasal. Por lo tanto, la técnica LD se recomendaría en gibas de mayores de 4 mm (33).

Cuando se requiere un estrechamiento a nivel de las LED, se recomienda la técnica PD.

### 3.5. Etapas de la técnica.

#### 3.5.1. Marcado de referencias.

Es el primer paso de la cirugía. Es una etapa fundamental que proporciona guías para el intraoperatorio. Permite a su vez, visualizar las zonas que serán tratadas o modificadas. Se dibujan sobre la piel de la nariz con lápices o marcadores especiales los puntos o líneas guía de referencia.

Primero, se identifica la línea media del dorso nasal. Se traza una línea recta desde el Nasion hasta la punta nasal, punto de máxima proyección. Se marcan e identifican las líneas de unión entre los diferentes componentes de la nariz, como las LED, las alas nasales y las líneas estéticas laterales. Estas últimas coinciden con las osteotomías laterales.

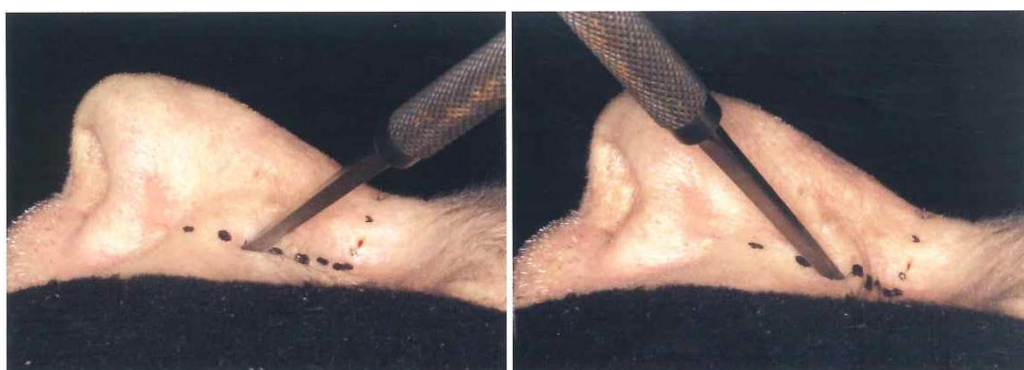


FIGURA 28. Líneas guía para osteotomías lateral y transversal. Tomado de Saban Y. Dorsal Preservation by Sub-Dorsal Septal Strip Resection and Push-Let Down Procedure. En: Çakır B, Saban Y, Daniel R, Palhazi P. Et al. Preservation Rhinoplasty. 2a ed. Istanbul: Ciğdem Matbaacılık; 2020 .pag. 395 (34).

Se dibujan también las líneas donde se harán las incisiones Pueden ser realizadas dentro de la nariz, en RP cerrada o en la base de la columela, para RP abierta. En la técnica abierta cobran más relevancia las líneas guías, ya que ayudan a minimizar las cicatrices y así obtener resultados más estéticos.

Cada caso es único, por lo que esta etapa se debe adaptar a las características de cada paciente y a las preferencias del cirujano. Esta etapa es fundamental si se busca lograr resultados más estéticos y naturales.

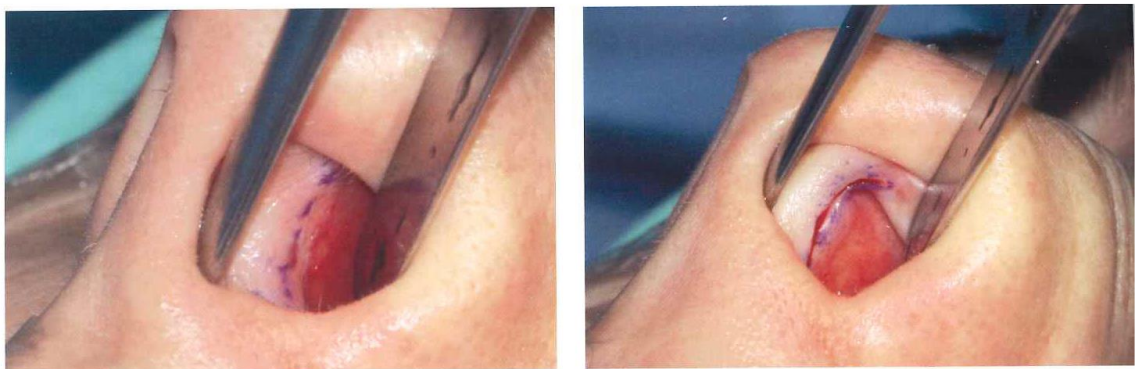


FIGURA 29 Líneas guía para RP cerrada. Tomado Çakır B, Üregen S. Tip Rotation. En: Çakır B, Saban Y, Daniel R, Palhazi P. Et al. Preservation Rhinoplasty. 2a ed. Istanbul: Ciğdem Matbaacılık; 2020. pag. 198 (35).

### 3.5.2. Anestesia.

Generalmente la RP es realizada bajo anestesia general (AG) complementada con anestesia local (AL). Se debe utilizar AG hipotensiva, es decir con una presión arterial sistólica igual o menor a 90 mm de Hg. Por lo cual es necesario la valoración previa del paciente y la coordinación con el anestesista.

La AL complementa la AG. En RP se utiliza AL tópica e infiltrativa. La AL tópica tiene como objetivo proporcionar anestesia y analgesia sobre la mucosa de las fosas nasales. Si bien el paciente está bajo AG, esta maniobra disminuye el estrés quirúrgico y el dolor en el posoperatorio inmediato.

Se aplica con dos gasas conformadas como cilindros e impregnadas en Xilocaína. Se introducen dentro de las fosas nasales usando pinzas tipo Politzer. Una de las gasas se introduce superior, justo debajo del dorso osteocartilaginoso, longitudinal. La otra, a lo largo del cornete inferior, vertical en cada fosa nasal (36).

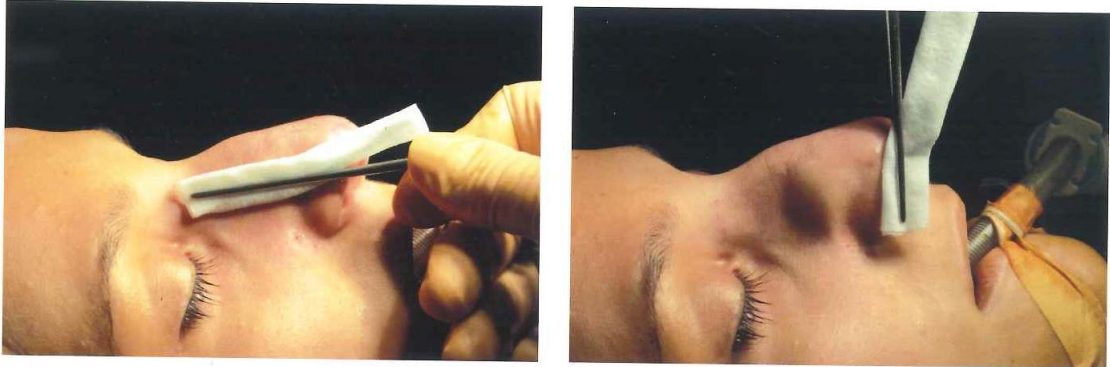


FIGURA 30. Anestesia local tópica. Tomado de: Saban Y. Local Anesthesia in Closed Preservation Rhinoplasty. En: Çakır B, Saban Y, Daniel R, Palhazi P. Et al. Preservation Rhinoplasty. 2a ed. Istanbul: Ciğdem Matbaacılık; 2020. pag. 47 (36).

La AL infiltrativa disminuye el sangrado intraoperatorio colaborando con la hemostasis mediante la vasoconstricción en la zona. Lo que permite un mejor control visual durante la cirugía. Ayuda, además, a disminuir el edema, el hematoma y el dolor posoperatorio. Y por lo tanto el uso de analgésicos posoperatorios.

Se utiliza AL infiltrativa regional y terminal de tipo tumescente. Esto se refiere a la infiltración de una solución anestésica asociada a un vaso constrictor directamente en el área a tratar. La infiltración genera hidrodissección y facilita la disección de los planos quirúrgicos durante el procedimiento. La solución anestésica puede ser de corta o de larga duración. De larga duración, se puede emplear Rupivacaína y Levobupivacaína, que asociadas a la adrenalina, producen un efecto vasoconstrictor inmediato y una acción anestésica prolongada para el postoperatorio. De corta duración, se utiliza la Lidocaína.

Se puede emplear la dilución preparada comercialmente o con el agregado de un vasoconstrictor como la adrenalina. Por ejemplo, si se usa 10 ml de Lidocaína se agregan 10 gotas de adrenalina para lograr una dilución del 1/100.000. Con 6 ml, divididos en dos jeringas de 3 ml con agujas de calibre # 31 es suficiente (36).

### 3.5.2.1. Anestesia regional a troncos nerviosos y perinasal.

Se bloquea la inervación nasal y zonas circundantes por difusión de la solución anestésica. Proporciona un efecto analgésico durante la cirugía y en el posoperatorio inmediato, hasta 5 horas. Se interrumpen las señales dolorosas hacia el sistema nervioso central, disminuyendo el estrés quirúrgico.

Se infiltra solución anestésica próxima a la emergencia de los n. Supratroclear, Infratroclear e Infraorbitario. La rama Nasal externa del n. Etmoidal anterior se anestesia en su emergencia debajo de los HN, en la unión entre el HN y el CLS.

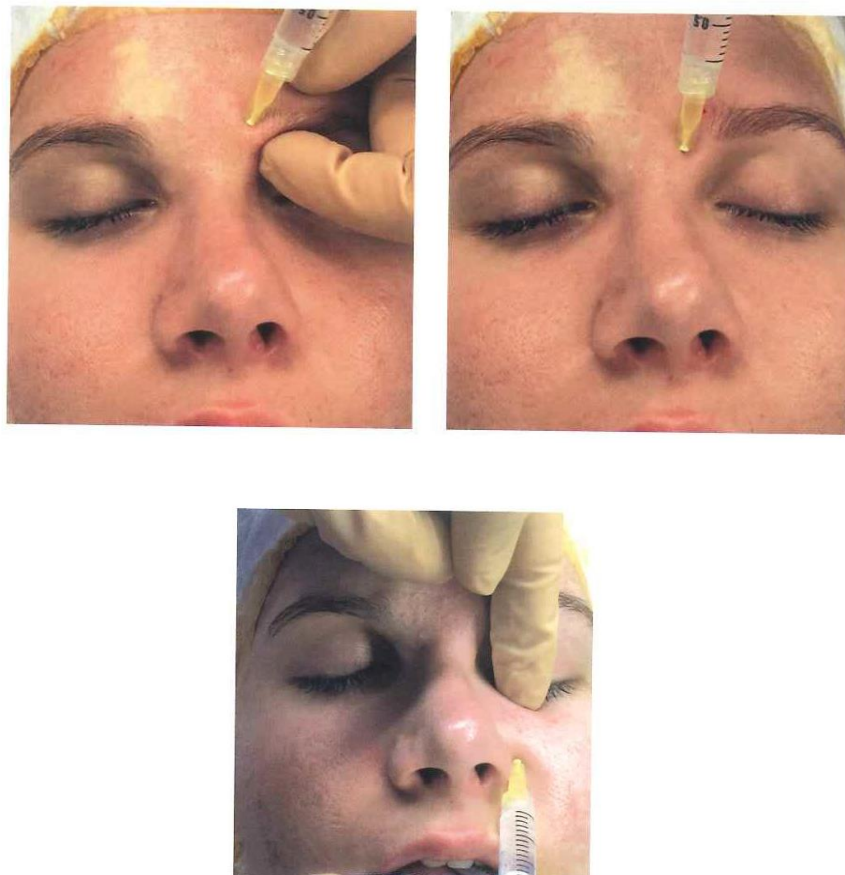


FIGURA 31. Anestesia local infiltrativa. Supratroclear Infratroclear e Infraorbitario. Tomado de Saban Y. Local Anesthesia in Closed Preservation Rhinoplasty. En: Çakır B, Saban Y, Daniel R, Palhazi P. Et al. Preservation Rhinoplasty. 2a ed. Istanbul: Cığdem Matbaacılık; 2020.pag. 47 (36).

### 3.5.2.2 Vasoconstricción.

El conocimiento de la vascularización nasal es importante. Las arterias nasales se encuentran en el SMAS y siguen los bordes de los cartílagos. Entonces los puntos de referencia para la infiltración son la base de la columnela, el pliegue alar y los bordes superior e inferior de CLS (36).

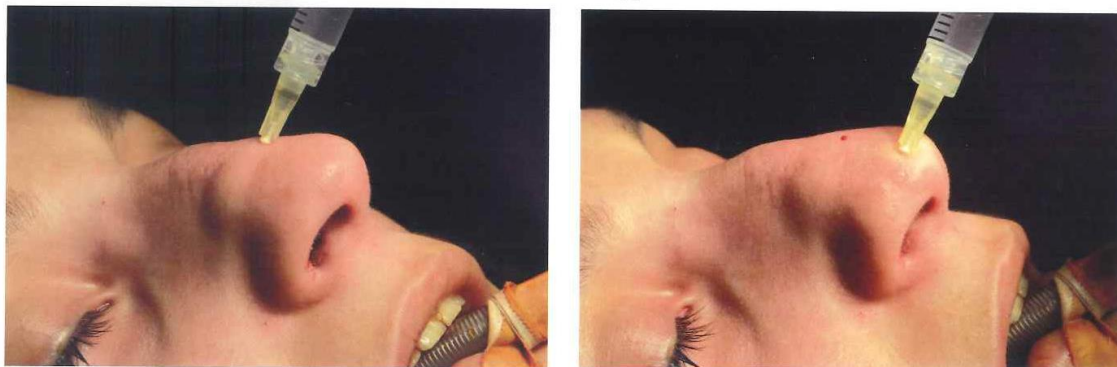


FIGURA 32. Anestesia local inyectable. Bordes superior e inferior de CLS. Tomado de Saban Y. Local Anesthesia in Closed Preservation Rhinoplasty. En: Çakır B, Saban Y, Daniel R, Palhazi P. Et al. Preservation Rhinoplasty. 2a ed. Istanbul: Cığdem Matbaacılık; 2020.pag. 48 (36).

### 3.5.2.3 Infiltración en áreas de incisión y área K.

La infiltración anestésica es a nivel submucoso e intradérmico donde se realizarán las incisiones y el decolamiento. Realizando una técnica anestésica tumescente. Se infiltra la solución en el borde caudal del tabique directamente y de manera bilateral y se debe infiltrar también en la zona anterior del tabique abarcando toda su superficie.

Hay dos infiltraciones percutáneas específicas de la RP, en la zona alta del tabique y a nivel del área K. Para infiltrar la zona alta del tabique se ejerce presión entre los dedos pulgar e índice a nivel del dorso y se inyecta perpendicularmente dentro del cartílago del tabique a través de los tejidos blandos. Para el área K, la aguja se inserta justo debajo del borde caudal de los HN en dirección al área K. Se realizan bilateralmente y hacia medial (36).

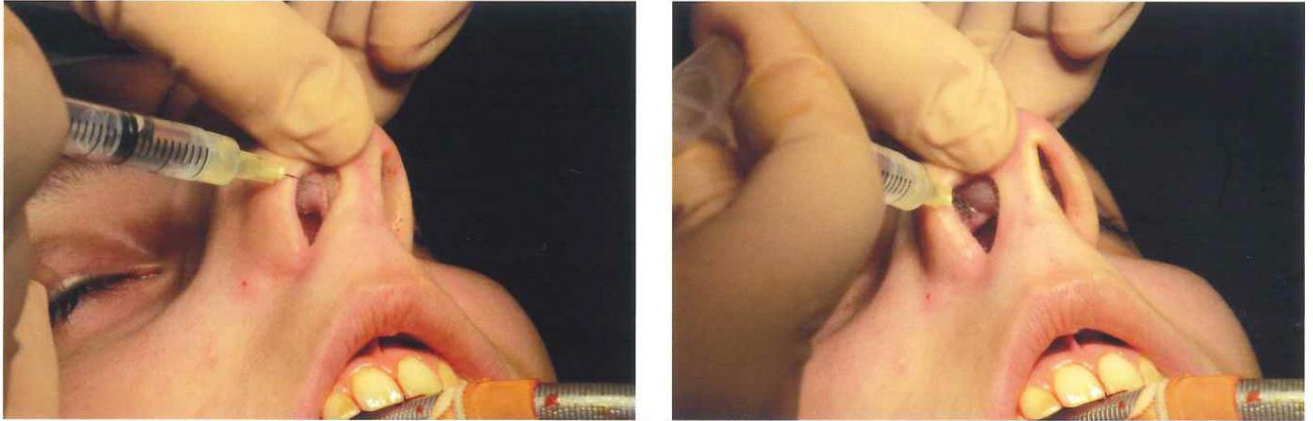


FIGURA 33. Anestesia local inyectable. El área del septo, borde CLI y cabeza del cornete inferior. Tomado de Saban Y. Local Anesthesia in Closed Preservation Rhinoplasty. En: Çakır B, Saban Y, Daniel R, Palhazi P. Et al. Preservation Rhinoplasty. 2a ed. Istanbul: Ciğdem Matbaacılık; 2020. pag. 49 (36).

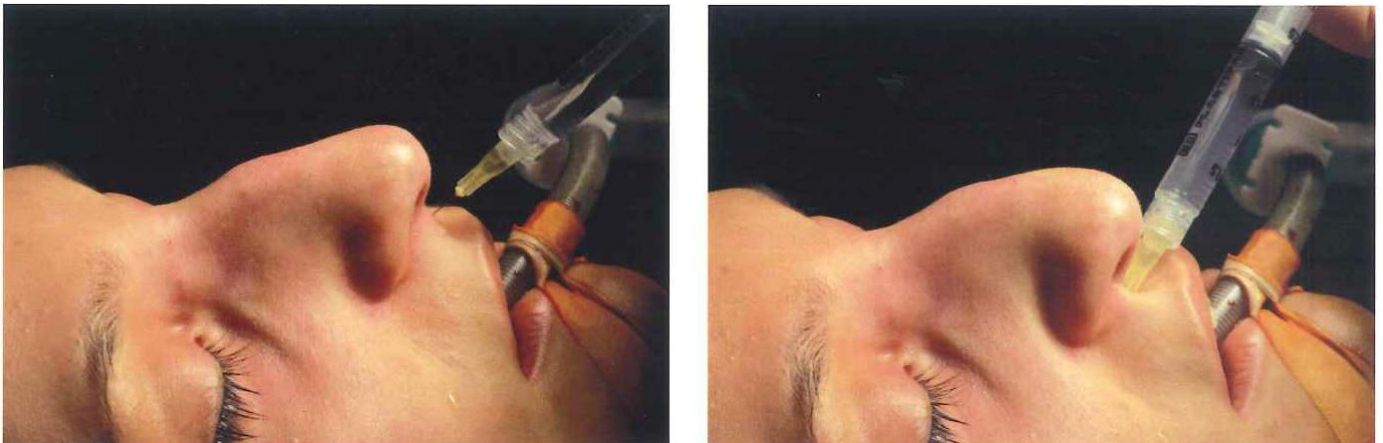


FIGURA 34. AL infiltrativa. Pirámide ósea externa (líneas de osteotomía) y apertura piriforme. Tomado de Saban Y. Local Anesthesia in Closed Preservation Rhinoplasty. En: Çakır B, Saban Y, Daniel R, Palhazi P. Et al. Preservation Rhinoplasty. 2a ed. Istanbul: Ciğdem Matbaacılık; 2020 pag. 49 (36).

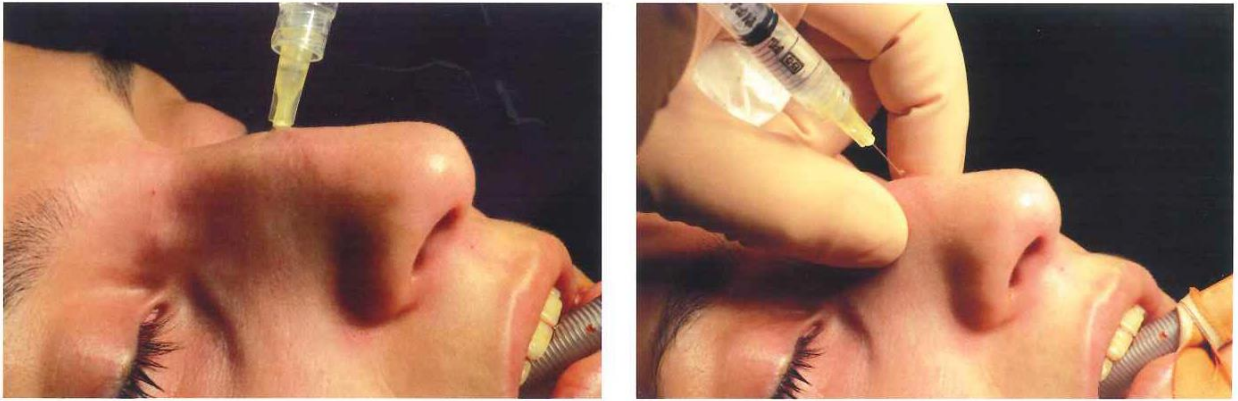


FIGURA 35. AL inyectable. Sub dorsal de tabique. Tomado de Saban Y. Local Anesthesia in Closed Preservation Rhinoplasty. En: Çakır B, Saban Y, Daniel R, Palhazi P. Et al. Preservation Rhinoplasty. 2a ed. Istanbul: Ciğdem Matbaacılık; 2020. pag. 49 (36).

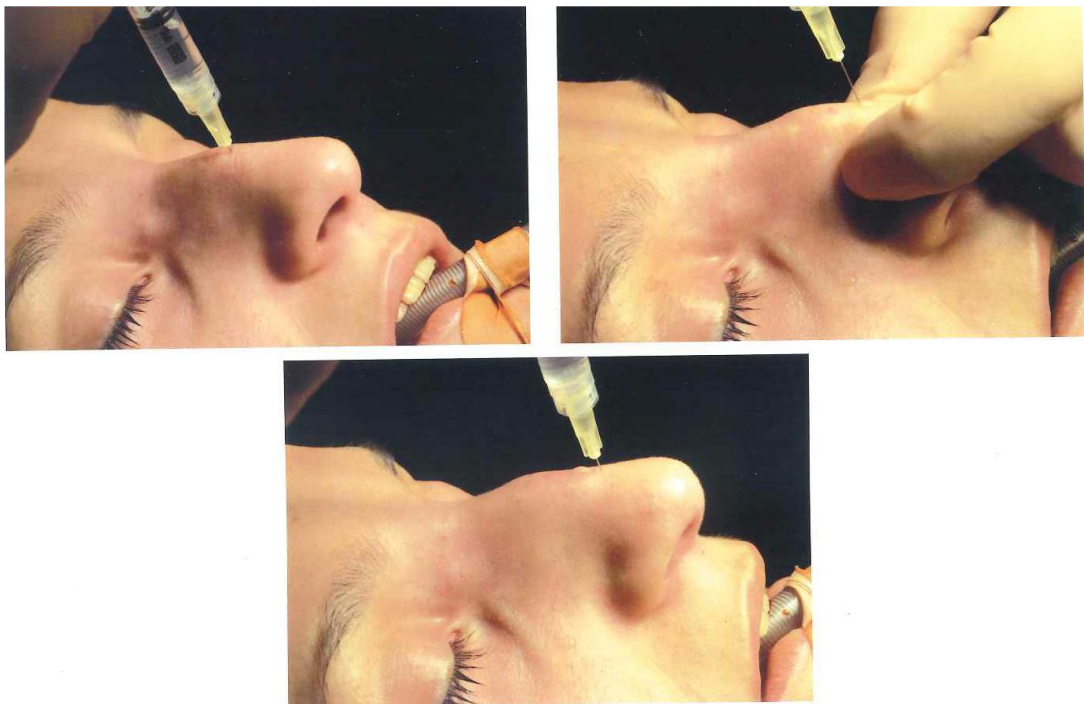

FIGURA 36. AL inyectable. Área K Tomado de Saban Y. Local Anesthesia in Closed Preservation Rhinoplasty. En: Çakır B, Saban Y, Daniel R, Palhazi P. Et al. Preservation Rhinoplasty. 2a ed. Istanbul: Ciğdem Matbaacılık; 2020. pag. 50 (36).

### 3.5.3. Acceso y decolamiento del septum.

La RP habitualmente se realiza con abordaje cerrado. Se realiza una incisión, con bisturí n.º 15, entre el septo y la columela sobre el borde caudal del cartílago septal. Se realiza unilateralmente y de preferencia a derecha, ya que por la posición del cirujano, permite una mejor visualización y manejo quirúrgico de la zona.

Se expone el borde caudal del cartílago septal con un decolador de tipo Cakir. Luego, se decola submucopericondrial hasta el borde anterior del cartílago septal usando la punta de una tijera tipo Converse o el mismo decolador (1).

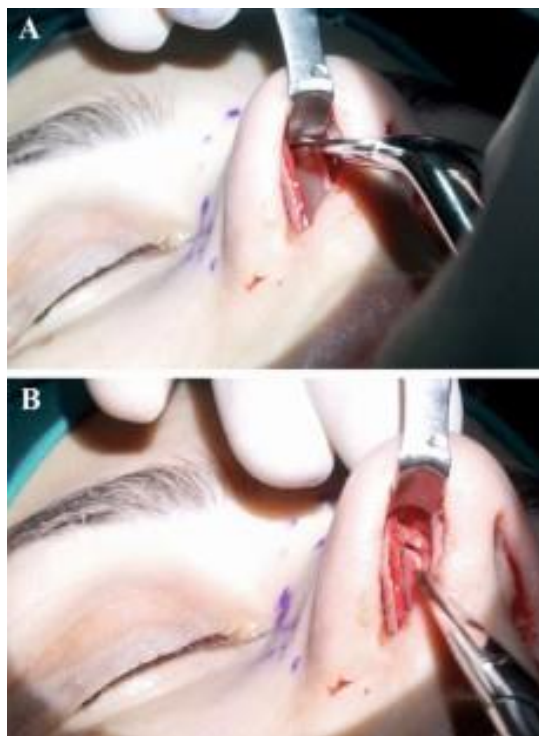


FIGURA 37. Zona anterior del tabique. Tomado de Almazov I, Rovira RV, Farhadov V. Closed Piezo Preservation Rhinoplasty. *Aesthetic Plast Surg.* 2022;46(3):1342-1350. doi: 10.1007/s00266-021-02751-0 (22).

Al alcanzar el borde anterior del cartílago septal, se tuneliza hacia el lado opuesto y se decola hasta alcanzar el área K. En esta área, en la zona de unión pericondrio-periostio se realiza un decolamiento parcial. Es decir, se separa de forma parcial el pericondrio y el periostio del cartílago y el hueso. Maniobra que permite mantener la vascularización y preservar la zona.

Con la punta del decolador se realiza la palpación instrumental, que permite sentir las diferencias sobre las superficies. Primero y en dirección cefálica, se encuentra el cartílago con una superficie lisa que luego al llegar a la bóveda ósea se aspereza. Este procedimiento puede ser asistido endoscópicamente (1).

El tejido blando que cubre el dorso, se decola por debajo del plano del SMAS, sub-SMAS o en el plano subpericóndrico–subperióstico. Al utilizar el plano sub-SMAS la recuperación es más rápida y hay menos tracción sobre los tejidos faciales. Aunque son menores las complicaciones al trabajar en el plano subpericóndrico–subperióstico ya que permite una mejor visualización.

La disección, más allá del plano elegido, comienza en el ángulo anterior del septum cefálicamente hasta alcanzar la glabella. Lateralmente el decolamiento, se realiza hasta el proceso frontal del hueso maxilar. La unión del septum con los CLS se libera en la zona cefálica, a nivel del tejido blando superficial. Hacia caudal se libera en el plano submucopericóndrico bilateralmente. Esto permite una mejor apreciación de la anatomía y mejor manejo quirúrgico de la zona (1).

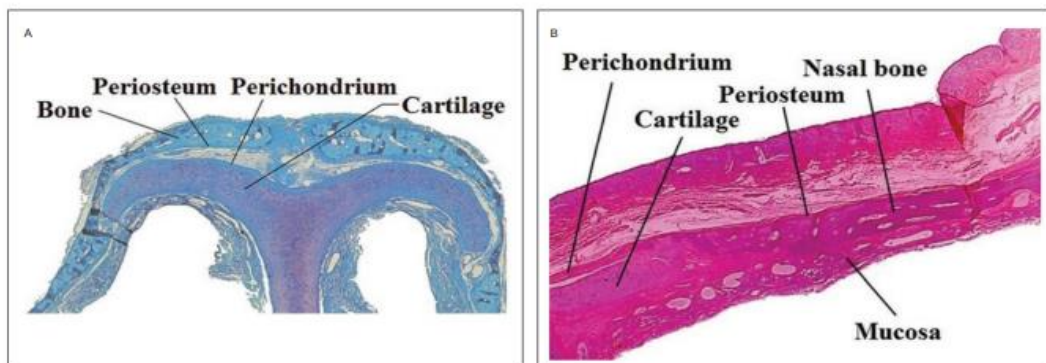


FIGURA 38. Cortes histológicos de la unión condro-ósea entre la bóveda ósea y cartilaginosa con capas fusionadas de pericondrio y periostio Tomado de Saban Y, Daniel RK, Polselli R, Trapasso M, Palhazi P. Dorsal Preservation: The Push Down Technique Reassessed. *Aesthet Surg J* [Internet]. 2018 Feb; 38(2): 117-131. doi: 10.1093/asj/sjx180 (1).

### **3.5.4. Resección sub dorsal del cartílago septal.**

Luego de exponer y liberar el cartílago septal, se reseca una tira cartilaginosa sub dorsal. La cantidad y la forma de la resección dependen de la planificación preoperatoria y se correlaciona directamente con la altura y la forma del dorso nasal planificado. Determina también, el remanente de tabique que estabilizará el dorso en el posoperatorio.

Se deberá planificar la resección septal en forma y tamaño, teniendo en cuenta que:

- la línea superior corresponderá a la forma dorsal preoperatoria.
- la línea inferior puede ser recta o cóncava, esto se valora en la planificación respecto a la futura forma del dorso.
- el área intermedia corresponde a la tira septal planificada en forma y tamaño.

Para la resección se realizan dos cortes uno superior y otro inferior. El corte superior es subdorsal y refleja la convexidad del dorso preoperatorio. El corte inferior puede ser recto o no, ya que influye sobre la forma final del dorso. Si se planifica un dorso recto, el corte inferior debe ser recto. Si se busca un contorno dorsal más cóncavo, se debe hacer con forma cóncava. Su tamaño y ubicación está determinada por la cantidad de reducción planificada. A mayor resección, mayor será el descenso del dorso (1).

Si la resección sub dorsal sobre el cartílago septal es mayor a la planificada puede verse comprometida la estabilidad posoperatoria del dorso. Puede dar como resultado asimetría o hundimiento del dorso en sentido antero posterior.

La tira septal cartilaginosa que se reseca, se encuentra justo debajo de la unión de los CLS con el septum. Se comienza en el ángulo más anterior del cartílago del septum, por debajo de la punta nasal, utilizando tijeras con punta en V.

Se direccionan los cortes superior e inferior en sentido cefálico. Se continúan hasta que se alcanza un contacto óseo. Este contacto se da con la placa perpendicular del hueso etmoides.

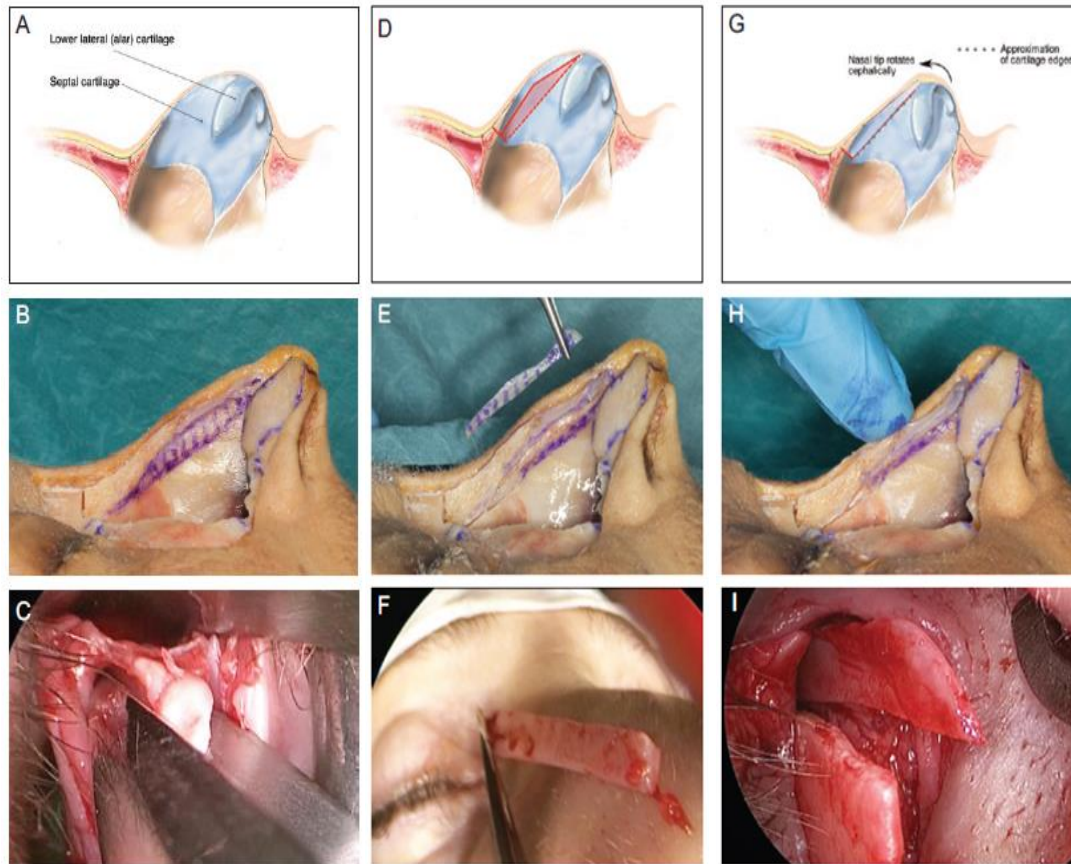


FIGURA 39. Resección de tira septal demostrada en cadáver masculino de 75 años (A-C). Ubicación de la escisión de la tira septal justo debajo del área K (D-F). La cantidad de resección septal se correlaciona directamente con la cantidad de reducción dorsal deseada (G-I). Tomado de Saban Y, Daniel RK, Polselli R, Trapasso M, Palhazi P. Dorsal Preservation: The Push Down Technique Reassessed. *Aesthet Surg J.* 2018 Feb; 38(2): 117-131. doi: 10.1093/asj/sjx180 (1).

Luego con la punta de un elevador de Joseph, se realiza la desarticulación de la tira septal reseçada y se retira. Posteriormente se introduce la pinza endonasal recta de Blakesley de 4 mm de ancho para remover una porción de la lámina perpendicular del etmoides que tendrá el mismo tamaño de la tira septal.

Todo este procedimiento es seguro, ya que se realiza siempre por debajo de la bóveda osteocartilaginosa. Se trabaja alejado de la lámina cribosa del hueso etmoides y de la base del cráneo.

### 3.5.5. Movilización de la pirámide nasal.

La movilización de la pirámide nasal puede ser realizada de dos maneras según las osteotomías que se realizan. En gibas pequeñas que requieran reducción mínima, se utilizan osteotomías de la técnica PD y en gibas grandes las osteotomías con resecciones óseas laterales en forma de cuña, la técnica LD.

En ambos casos la movilización de la bóveda ósea es en bloque. Esto requiere osteotomías laterales y transversales. Se realiza así la separación de la pirámide nasal de los procesos frontales de los huesos maxilares y la espina nasal del hueso frontal como se visualiza en las figuras siguientes (1).

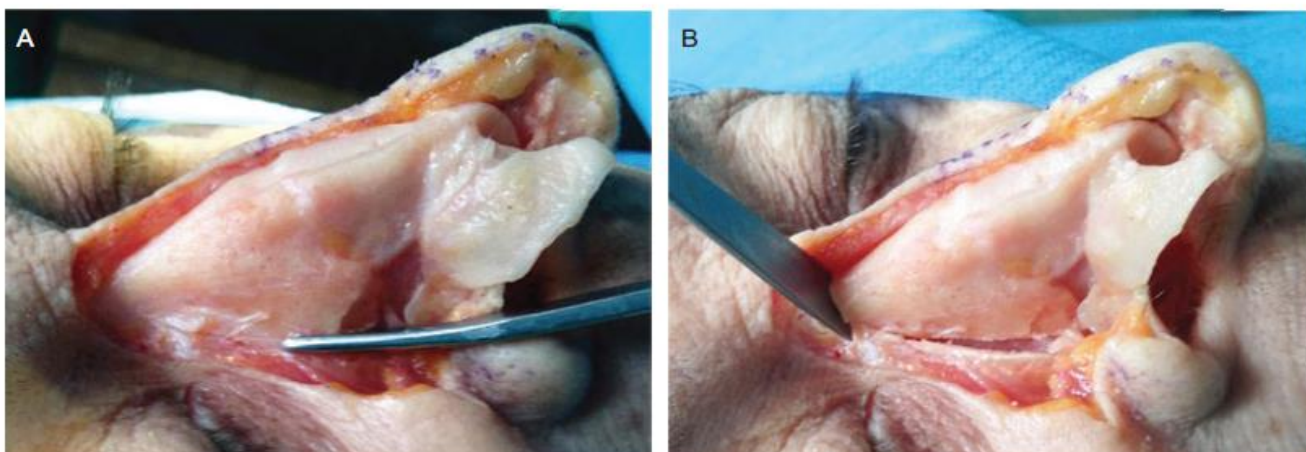


FIGURA 40. Osteotomías de bóveda ósea demostradas en un cadáver masculino de 75 años (A-B). Se realiza una osteotomía lateral baja en el surco nasofacial (A) y una osteotomía transversal en el Nasion (B). La bóveda ósea es totalmente móvil y se puede desplazar transversalmente de lado a lado. Tomado de Saban Y, Daniel RK, Polselli R, Trapasso M, Palhazi P. Dorsal Preservation: The Push Down Technique Reassessed. *Aesthet Surg J* [Internet]. 2018 Feb; 38(2): 117-131. doi: 10.1093/asj/sjx180 (1).

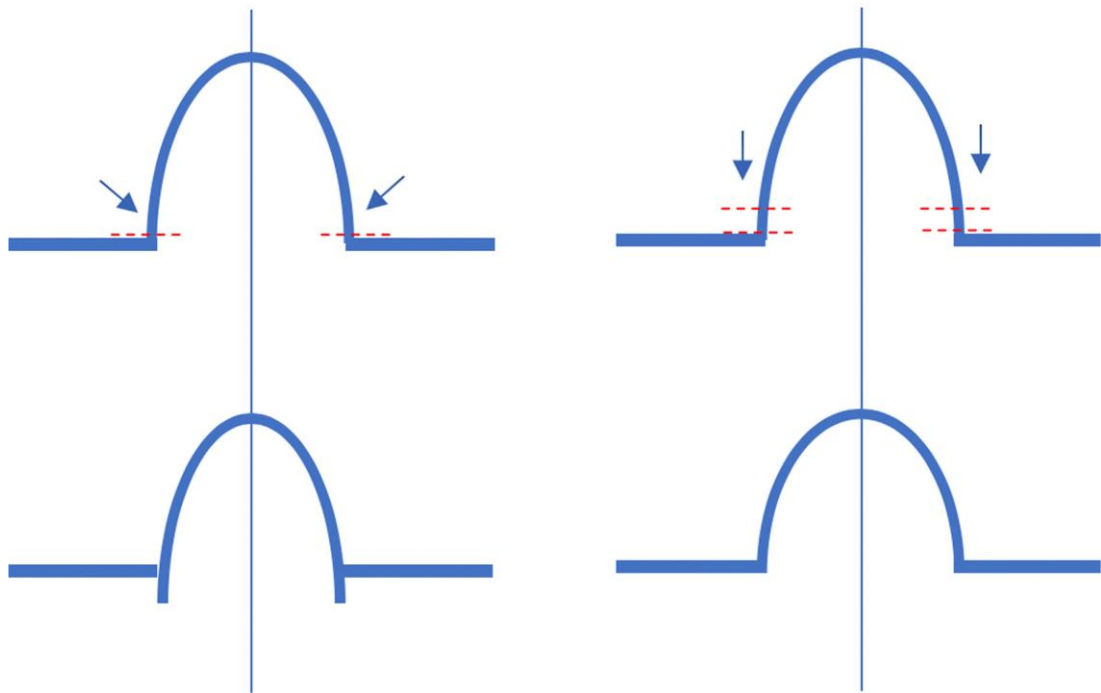


FIGURA 41. Esquema PD y LD. Tomado de Patel PN, Abdelwahab M, Most SP. Combined Functional and Preservation Rhinoplasty. *Facial Plast Surg Clin North Am.* 2021;29(1):113-121. doi: 10.1016/j.fsc.2020.09.005 (21).

El PD, las osteotomías laterales deben ser completas y el corte lo más horizontal posible con la punta del osteótomo perpendicular a la pared lateral. Esto permitirá un mejor deslizamiento entre las superficies óseas y facilitará el descenso. Se completa con una osteotomía transversal percutánea sobre la espina nasal del hueso frontal. Se utiliza para esta maniobra, un osteótomo de 2 mm directamente sobre Nasion.

Las osteotomías laterales se unen con la osteotomía transversal a ambos lados. Se obtiene una pirámide nasal totalmente móvil que permite incluso movimiento transversal (37).

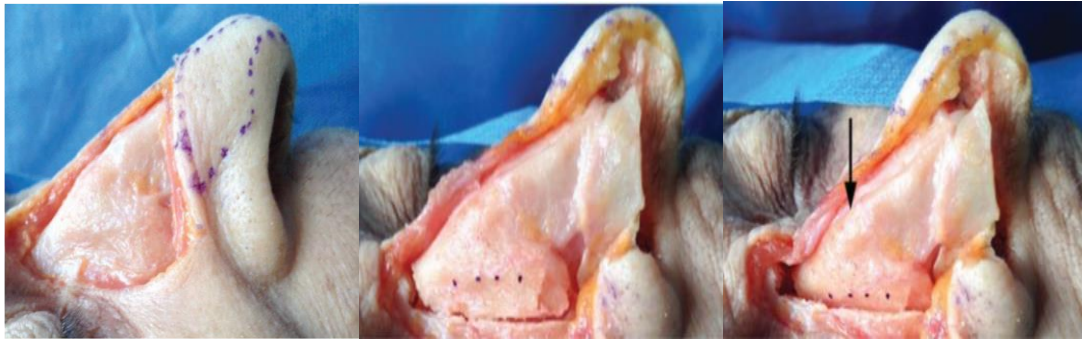


FIGURA 42. PD después de osteotomías completas lateral y transversalmente, la bóveda dorsal se empuja hacia abajo en la bóveda nasal. Tomado de Saban Y, Daniel RK, Polselli R, Trapasso M, Palhazi P. Dorsal Preservation: The Push Down Technique Reassessed. *Aesthet Surg J* [Internet]. 2018 Feb; 38(2): 117-131. doi: 10.1093/asj/sjx180 (1).

Cuando la reducción del dorso es de 4 mm o más, a las osteotomías laterales se le agrega la resección bilateral en cuña de los procesos frontales del hueso maxilar, la osteotomía LD.

La resección se realiza a nivel del surco nasofacial, que previene escalones óseos palpables o visibles. Se realiza una incisión perpendicular en la zona de transición entre la mucosa del vestíbulo y la piel, justo por encima de la unión del cornete inferior y se profundiza hasta hacer contacto óseo. Se puede encontrar a este nivel la arteria angular o la arteria infraorbitaria en las capas más profundas.

Con la punta de la tijera Converse, se decola primero sobre la cresta anterior de la apertura piriforme exponiendo la zona medial del hueso maxilar. Luego se continúa hacia las zonas laterales, en el plano sub periostico. En la superficie medial, el decolamiento se continúa hacia arriba, hasta alcanzar el saco lacrimal y la cabeza del cornete medio.

A nivel externo se decola hasta la inserción anterior del tendón cantal medial. El decolamiento debe ser lo suficientemente amplio para permitir el uso de los instrumentos sobre la pared lateral y el retiro del fragmento óseo. Se resecan las cuñas óseas del proceso frontal del h. Maxilar bilateral, por visión directa. Al finalizar este paso, la pirámide nasal se mueve en todos los planos del espacio y al descender encuentra tope, lateralmente sobre el h. Maxilar y a nivel central con el remanente del tabique (1).

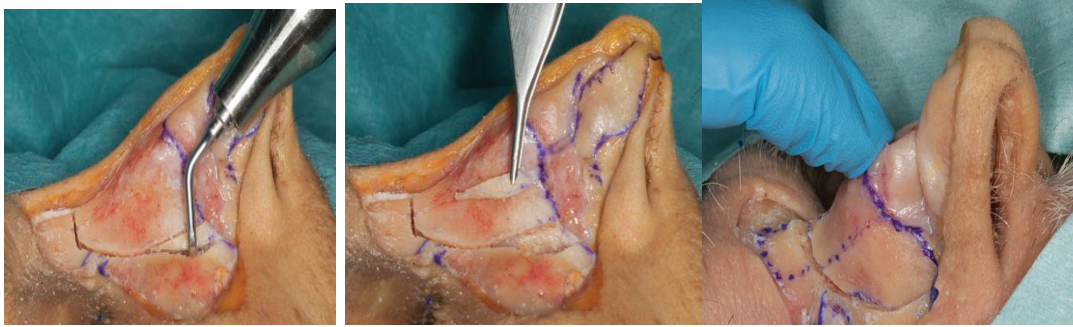

FIGURA 43. Después de la resección de una tira ósea del proceso frontal del maxilar, la bóveda ósea se baja para descansar sobre el proceso frontal del maxilar. Tomado de Saban Y, Daniel RK, Polselli R, Trapasso M, Palhazi P. Dorsal Preservation: The Push Down Technique Reassessed. *Aesthet Surg J* [Internet]. 2018 Feb; 38(2): 117-131. doi: 10.1093/asj/sjx180 (1).

### 3.5.6. Descenso del dorso.

En este momento, el tabique se ha dividido del dorso y se ha reducido su altura según la planificación preoperatoria. Además, las paredes óseas laterales a nivel de Nasion se han separado y toda la pirámide nasal está completamente móvil.

El dorso óseocartilaginoso es descendido o impactado en los huesos faciales. Esto se realiza con las siguientes maniobras:

- Movimiento de descenso o transversal solo, toda la nariz separada del rostro, LD. Además del tope central en el tabique, las paredes laterales hacen tope sobre el proceso frontal del hueso maxilar.
- Movimiento de descenso de la pirámide ósea dentro de la fosa nasal, previa compresión simétrica y bilateral de la bóveda nasal, PD. Las paredes laterales de la pirámide nasal, se deslizan dentro de los procesos frontales del maxilar, hasta encontrar un tope central a nivel del tabique.

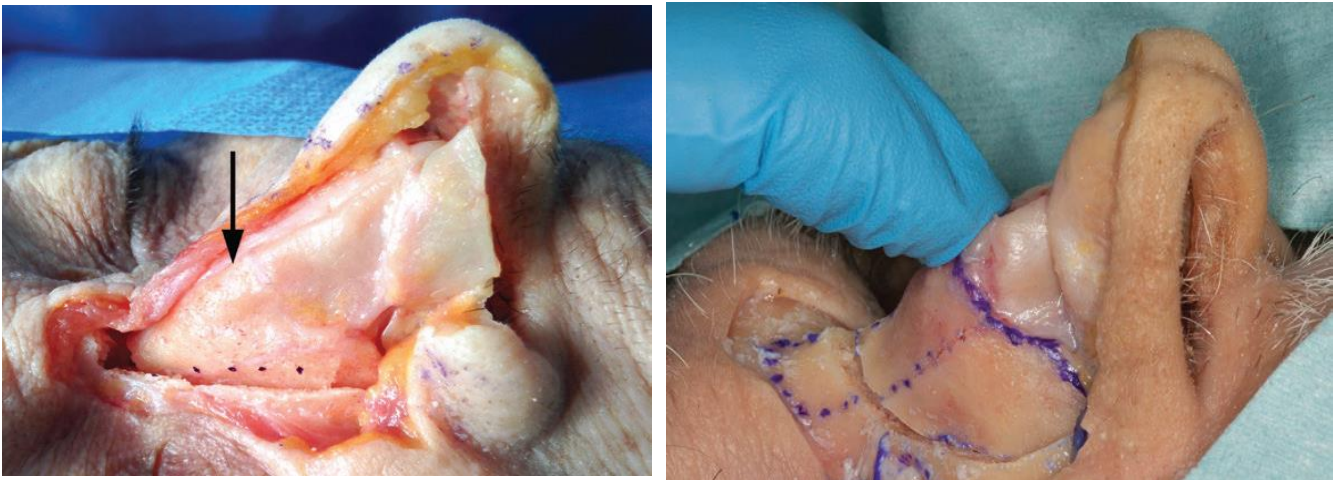

FIGURA 43. Derecha dorso óseocartilaginoso dentro de la fosa nasal (PD) , izquierda dorso óseocartilaginoso apoya sobre apófisis frontal del maxilar (LD). Tomado de Saban Y, Daniel RK, Polselli R, Trapasso M, Palhazi P. Dorsal Preservation: The Push Down Technique Reassessed. *Aesthet Surg J* [Internet]. 2018 Feb; 38(2): 117-131. doi: 10.1093/asj/sjx180 (1).

En el descenso, es importante evaluar la zona superior del tabique remanente, justo debajo del área K. La pirámide nasal debe quedar estable, es decir no deben existir movimientos que la descendan aún más. El dorso descendido, tiene que estar en íntimo contacto con el tabique y no descender más. Si se presiona suavemente y hay movimiento, se realiza una resección adicional del tabique para lograr una buena estabilidad.

Se fija el dorso con una sutura reabsorbible a nivel del ángulo septal anterior, formado por el cartílago del tabique y los CLI. Se puede realizar una sutura percutánea con nylon, entre los CLS y el septum, anudada sobre apósitos que eviten cicatrices, lo que fija aún más la posición (1).

Al descender el dorso hay siempre una modificación en la posición la punta nasal. La punta nasal descende ligeramente y además realiza una rotación en sentido cefálico. Si el caso requiere de tratamiento de la punta nasal, este se debe realizar luego del descenso. Y es por eso que en RP siempre se comienza con la modificación o el descenso de la bóveda ósteocartilaginosa. Esta valoración dependerá de cada caso.

En pacientes con un dorso alto y convexo, el descenso de la bóveda tiende a abrir el área K, lo que deja un dorso más largo. En estos casos, es obligatorio extirpar parte del nuevo ángulo anterior del septo. Esto permite una correcta rotación de la punta. Después de comprobar la posición, forma y simetría del dorso, las suturas endonasales se realizan utilizando sutura sintética reabsorbible.

A nivel externo, se realiza una férula de yeso con apoyo sobre la glabella, para evitar movimientos de la pirámide. Endonasal, se utiliza una férula de tipo Doyle, a ambos lados del tabique, que se deja durante 4 días. El yeso se retira después de 8 días (1).

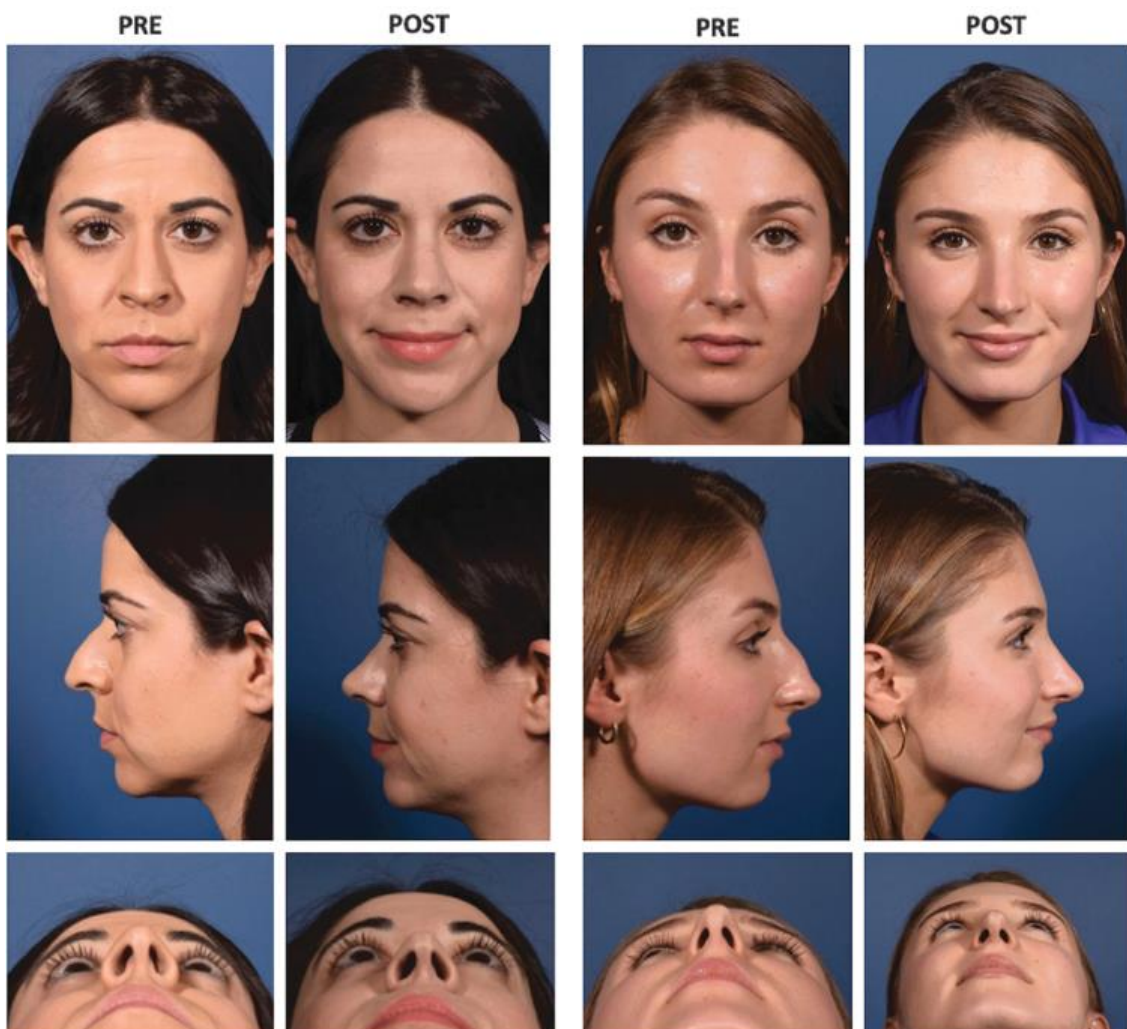

FIGURA 45. Comparación del antes y el después. Tomado de Patel PN, Abdelwahab M, Most SP. A Review and Modification of Dorsal Preservation Rhinoplasty Techniques. *Facial Plast Surg Aesthet Med*. 2020 Mar/Apr;22(2):71-79. doi: 10.1089/fpsam.2020.0017 (33).

## 4. Conclusiones

En este trabajo se presentó la técnica de la RP del Dr. Saban. Se abordó con un enfoque histórico de la rinoplastia, para luego describir la técnica. La RP es un cambio de paradigma en la filosofía de la rinoplastia. Si bien la cirugía evoluciona constantemente, preservar y remodelar las estructuras nasales existentes se presenta como una alternativa valiosa.

Por lo tanto, al considerar técnicas quirúrgicas con principios y/o conceptos de preservación, se minimizan los riesgos quirúrgicos y optimizan los resultados. En la RP, debido a la mayor precisión y personalización del resultado, es menos probable una cirugía secundaria, es decir una menor necesidad de revisión.

La RP presenta indicaciones precisas desde el punto de vista del paciente y de la estructura nasal. Para ambas, se destaca la necesidad de conocer y comprender la anatomía nasal, para adaptarla a las necesidades del paciente. Pero, reconociendo que, más allá de la importancia de la fisiología y el moderado beneficio sobre la respiración, la RP mejora fundamentalmente ciertos aspectos estéticos.

Con respecto a la estructura nasal, está indicada en gibas con sobreproyección antero posterior, en gibas con dorsos cartilaginosos y huesos nasales cortos y en dorsos con leves desviaciones de la línea media. Da un aspecto más natural y armónico a la nariz, porque al preservar la anatomía da resultados más naturales (27).

Como ventaja, la RP tiene menor riesgo de complicaciones posoperatorias. Además, va acompañada de una recuperación más rápida. Ya que presenta menos edema y hematomas por el menor trauma tisular y la preservación de la irrigación sanguínea.

También se presenta como una técnica versátil y sencilla. Pero, la selección del paciente es relevante, ya que eso determina el tipo de osteotomía a utilizar. Las diferencias entre las técnicas de PD y LD, deben ser conocidas y manejadas, pero teniendo en cuenta que ambas son parte de una misma técnica (38).

Como desventaja se plantea la imposibilidad o dificultad de realizarla en una nariz operada previamente, ya sea una rinoplastia o una resección sub mucosa del tabique. Tampoco se indica en asimetrías nasales muy marcadas o que requieran aumento dorsal por medio de injertos.

Los pacientes deben comprender completamente el procedimiento y sus riesgos. De esta manera podrán tomar una decisión y consentir el tratamiento basados en la información. El avance sobre las técnicas y las investigaciones en esta área, persigue una mejor calidad de vida para aquellos pacientes que buscan mejorar su apariencia (39).

De todo esto se concluye que RP representa un paso adelante en la búsqueda de resultados óptimos tanto para los campos de la cirugía maxilofacial, cirugía plástica y/o cirugía otorrinolaringológica.

## 5. Referencias bibliográficas.

1. Saban Y, Daniel RK, Polselli R, Trapasso M, Palhazi P. Dorsal Preservation: The Push Down Technique Reassessed. *Aesthet Surg J.* 2018;38(2):117-131. doi:10.1093/asj/sjx180.
2. Daniel RK. The Preservation Rhinoplasty: A New Rhinoplasty Revolution. *Aesthet Surg J.* 2018;38(2):228-229. <https://doi.org/10.1093/asj/sjx258>.
3. Goksel A, Saban Y. Open Piezo Preservation Rhinoplasty: A Case Report of the New Rhinoplasty Approach. *Facial Plast Surg.* 2019;35(1):113-118. doi: 10.1055/s-0039-1678578.
4. Tirbod Fattahi. Nasal septorhinoplasty. En: Kademani D, Tiwana P. *Atlas of Oral and Maxillofacial Surgery.* 1er ed. St. Louis: Elsevier - Health Sciences Division; 2015. p 1417-1426.
5. García-Dihinx M. (2015 junio) .*Historia de la rinoplastia.* Clinica García-Dihinx. Disponible en: <https://garcia-dihinx.com/historia-de-la-rinoplastia/>.
6. Emmerich M, Emmerich E. (2022 septiembre ) *Historia de la rinoplastía estética.* Sociedad Chilena de Otorrinolaringología. Disponible en: [https://www.sochiorl.cl/profesionales\\_revista.php?n=61&v=3](https://www.sochiorl.cl/profesionales_revista.php?n=61&v=3).
7. Ishida LC, Ishida J, Ishida LH, Tartare A, Fernandes RK, Gemperli R. Nasal Hump Treatment with Cartilaginous Push Down and Preservation of the Bony Cap. *Aesthet Surg J.* 2020;40(11):1168-1178. doi: 10.1093/asj/sjaa061.
8. Goodale JL. A New Method for the Operative Correction of Exaggerated Roman Nose. *Boston Med Surg J.* 1899;140:112. doi: 10.1056/NEJM189902021400503.
9. Goodale JL. The Correction of Old Lateral Displacements of the Nasal Bones. *Boston Med Surg J.* 1901;145:538-539. doi: 10.1056/NEJM190111141452002.
10. Lothrop OA. An Operation for Correcting the Aquiline Nasal Deformity; The Use of a New Instrument; Report of a Case. *Boston Med Surg J.* 1914;170:835-837. doi: 10.1056/NEJM191405281702205.
11. Cottle MH, Loring RM. Corrective Surgery of the External Nasal Pyramid and the Nasal Septum for Restoration of Normal Physiology. *Ill Med J.* 1946;90:119-135. doi : 10.1177/000348944805700309.

12. Medicalbooks. ( 2022 noviembre ) *Portada libro : Çakır B, Saban Y, Daniel R, Palhazi P. Et al. Preservation Rhinoplasty. 1a ed. Istambul: Ciğdem Matbaacılık; 2018 pag.448.* Disponible en: <https://medicalbooks.pk/product/preservation-rhinoplasty>.
13. Domínguez M, Gutiérrez J, Vicente M. Regiones Suprabucales. En: Gutiérrez J, Domínguez M, Escudero P, García J, Vicente M, Manchini T, Acevedo N. Anatomía cráneo facial. 4a. ed. Montevideo, Uruguay: Universidad de la República; 2017. p 397-417.
14. Domínguez, M. Músculos Cutáneos. En: Gutiérrez, J, Domínguez, M, Escudero, P, García, J, Vicente, M, Manchini, T, Acevedo, Anatomía cráneo facial. 4a. ed. Montevideo, Uruguay: Universidad de la República; 2017. p 147-162.
15. Patel RG. Nasal Anatomy and Function. *Facial Plast Surg.* 2017;33(1):3-8. doi: 10.1055/s-0036-1597950.
16. Stevens MR, Emam HA. Applied Surgical Anatomy of the Nose. *Oral Maxillofac Surg Clin North Am.* 2012;24(1):25-38. doi: 10.1016/j.coms.2011.10.007.
17. Daniel P, Essential Operative Anatomy for Preservation Rhinoplasty .En: Çakır B, Saban Y, Daniel R, Palhazi P. Et al. Preservation Rhinoplasty. 2a ed. Istambul: Ciğdem Matbaacılık; 2020. p 79-109.
18. ONeal RM, Beil RJ. Surgical Anatomy of the Nose. *Clin Plast Surg.* 2010;37(2):191-211. doi: 10.1016/j.cps.2009.12.011.
19. Freeman SC, Karp DA, Kahwaji CI ( 2023 mayo ) . *Physiology Nasal.* National Center for Biotechnology Information. Disponible en: <https://www.ncbi.nlm.nih.gov/books/NBK526086/>
20. Stergiou G, Fortuny CG, Schweigler A, Finocchi V, Saban Y, Tremp M. A multivariate analysis after preservation rhinoplasty (PR) - a prospective study. *Journal of plastic, reconstructive & aesthetic surgery: JPRAS.* 2022;75(1):369-373. <https://doi.org/10.1016/j.bjps.2021.05.073>.
21. Stergiou G, Tremp M, Finocchi V, Saban Y. Functional and Radiological Assessment After Preservation Rhinoplasty - A Clinical Study. In vivo (Athens, Greece). 2020;34(5):2659–2665. <https://doi.org/10.21873/invivo.12085>..
22. Almazov I, Rovira RV, Farhadov V. Closed Piezo Preservation Rhinoplasty. *Aesthetic Plast Surg.* 2022;46(3):1342-1350. doi: 10.1007/s00266-021-02751-0.
23. Saban Y, de Salvador S. Guidelines for Dorsum Preservation in Primary Rhinoplasty. *Facial Plast Surg.* 2021;37(1):53-64. doi: 10.1055/s-0041-1723827.

24. Çakır B, Saban Y. Analysis and Surgical Planning .En: Çakır B, Saban Y, Daniel R, Palhazi P. Et al. Preservation Rhinoplasty. 2a ed. Istanbul: Ciğdem Matbaacılık; 2020. p 65 -79.
25. Kutubidze A. Nasal Dorsal Aesthetic Lines and Rhinoplasty Technical Tricks. *Plast Aesthet Res.* 2015;2:315-319. <http://dx.doi.org/10.4103/2347-9264.169495>.
26. Çakır B, Doğan T, Öreroğlu AR, Daniel RK. Rhinoplasty: surface aesthetics and surgical techniques. *Aesthetic surgery journal.* 2013;33(3):363–375. doi: 10.1177/1090820X13478968.
27. Patel PN, Abdelwahab M, Most SP. Combined Functional and Preservation Rhinoplasty. *Facial Plast Surg Clin North Am.* 2021;29(1):113-121. doi: 10.1016/j.fsc.2020.09.005.
28. Lazovic GD, Daniel RK, Janosevic LB, Kosanovic RM, Colic MM, Kosins AM. Rhinoplasty: the nasal bones - anatomy and analysis. *Aesthetic surgery journal.* 2015;35(3):255–263. doi: 10.1093/asj/sju050.
29. East C , Badia L .Preservation Rhinoplasty- Indications and Contraindications En: Çakır B, Saban Y, Daniel R, Palhazi P. Et al. Preservation Rhinoplasty. 2a ed. Istanbul: Ciğdem Matbaacılık; 2020. p 305-316.
30. Kim MJ, Jeon DN, Choi JW, Chan Kim S. 3D photogrammetric analysis in hump nose correction based on nasal tip projection without dorsal augmentation in Asian rhinoplasty. *Journal of cranio-maxillo-facial surgery: official publication of the European Association for Cranio-Maxillo-Facial Surgery.* 2020;48(8):792–799. doi: 10.1016/j.jcms.2020.05.013.
31. Constantinides M, Bustillo A, Shah A. (2018 diciembre). *Anatomía y análisis.* Andrés Bustillo, MD, FACS, Cirugía Facial Plástica Facial. Disponible en: <https://es.dr bustillo.com/anatomia-y-analisis>
32. Esteche A. (2010 diciembre ). *Todo sobre Rinoplastia (cirugía plástica de nariz) y anatomía nasal.* Blogspot.com. Disponible en: <http://drestechenariz.blogspot.com/2010/12/la-cara-y-nariz-vistas-de-perfil.html>
33. Patel PN, Abdelwahab M, Most SP. A Review and Modification of Dorsal Preservation Rhinoplasty Techniques. *Facial Plast Surg Aesthet Med.* 2020 Mar/Apr;22(2):71-79. doi: 10.1089/fpsam.2020.0017.
34. Saban Y. Dorsal Preservation by Sub-Dorsal Septal Strip Resection and Push-Let Down Procedure. En: Çakır B, Saban Y, Daniel R, Palhazi P. Et al. Preservation Rhinoplasty. 2a ed. Istanbul: Ciğdem Matbaacılık; 2020. p 387-414.

35. Çakır B, Üregen S. Tip Rotation. En: Çakır B, Saban Y, Daniel R, Palhazi P. Et al. Preservation Rhinoplasty. 2a ed. Istanbul: Ciğdem Matbaacılık; 2020. p 195-215.
36. Saban Y. Local Anesthesia in Closed Preservation Rhinoplasty. En: Çakır B, Saban Y, Daniel R, Palhazi P. Et al. Preservation Rhinoplasty. 2a ed. Istanbul: Ciğdem Matbaacılık; 2020. p 45-53.
37. Keyhan SO, Fallahi HR, Adham G, Cheshmi B. Concomitant Dorsal Preservation Rhinoplasty and Orthognathic Surgery: A Technical Note. J Oral Maxillofac Surg. 2020 Sep;78(9):1630.e1-1630.e10. doi: 10.1016/j.joms.2020.04.015.
38. Tuncel U, Aydogdu O. The Probable Reasons for Dorsal Hump Problems Following Let Down/Push Down Rhinoplasty and Solution Proposals. Plast Reconstr Surg. 2019 Sep;144(3):378e-385e. doi: 10.1097/PRS.0000000000005909.
39. Daniel RK, Kosins AM. Current Trends in Preservation Rhinoplasty. Aesthet Surg J Open Forum. 2020 Feb;2(1). doi: 10.1093/asjof/ojaa003.