

TRATAMIENTO DE UN QUISTE LATERAL DE UN INCISIVO CENTRAL SUPERIOR

POR EL DOCTOR

JAIME N. GRUNBERG

Médico-Odontólogo

Profesor de Clínica de Patología Especial
(Montevideo - Uruguay)

N. N., sexo femenino, de 28 años de edad, consulta con la finalidad de cambiar una jacket del incisivo central superior derecho que portaba hacía muchos años.

Como etapa previa se toma una radiografía (Fig. 1). Se constata en la pared lateral de la raíz del incisivo central superior derecho, cara disial, una sombra radiolúcida que interpretamos como un quiste lateral.

En lo que respecta a la etiología de este quiste, la misma radiografía lo aclara; el odontólogo que colocó el perno se desvió del canal radicular creando una falsa ruta, con perforación de la pared radicular.

TRATAMIENTO INSTITUIDO

- 1) Retiramos el perno.
- 2) Desobturamos el conducto para completar su tratamiento endodóncico, aplazando la terminación del mismo para realizarlo durante el acto quirúrgico.

INTERVENCION QUIRURGICA

- 1) Anestesia regional infraorbitaria de ambos lados, y al naso palatino.
- 2) Se labra un colgajo de Neumann.

3) Separación del colgajo con legra. Inspeccionando el hueso constatamos una pequeña perforación que corresponde al quiste.

4) Ampliamos la perforación a escoplo y nos encontramos con la membrana quística.

5) La membrana como presuimos por tratarse de un quiste pequeño era muy fina y se sacó con cucharitas de Black. Insistimos en curetear bien la parte del quiste que se prolongaba por palatino de la raíz y que no se puede ver en la radiografía.

6) Obturación del conducto.

Hicimos la obturación de la mitad superior del conducto en la forma habitual que se realiza en el tratamiento endodóncico, dejando sin obturar la parte inferior donde se encontraba la perforación lateral; el trayecto de esta perforación la obturamos con amalgama estéril. Con una espátula llevamos la amalgama por el interior del conducto para obturar la falsa vía. (Fig. 2). Hacemos presión con un obturador y pudimos constatar que la amalgama, siguiendo la falsa vía, aparece en la cavidad residual dejada por el quiste. Se retira esta amalgama, lavamos con suero fi

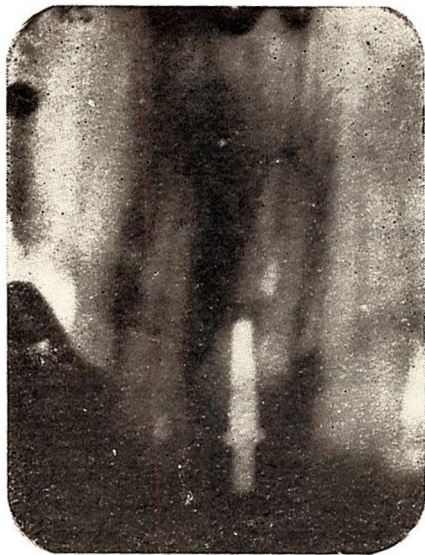

Fig. 1. — Quiste lateral

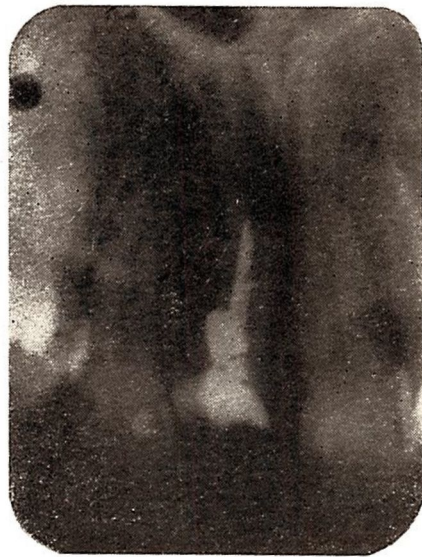

Figura 3

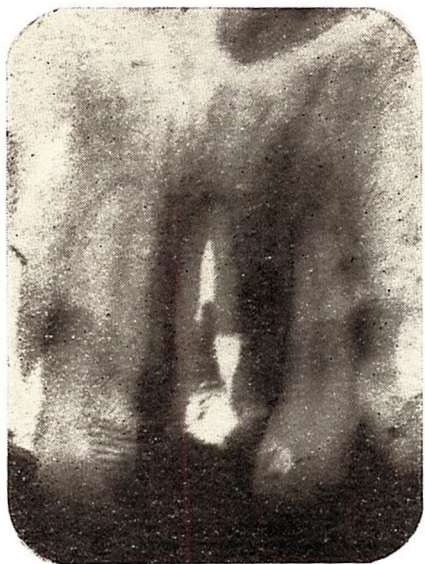

Fig. 2. — Obturada con amalgama la falsa ruta. (La radiografía está rotada. La parte derecha está a izquierda, por error de confección de clisé).

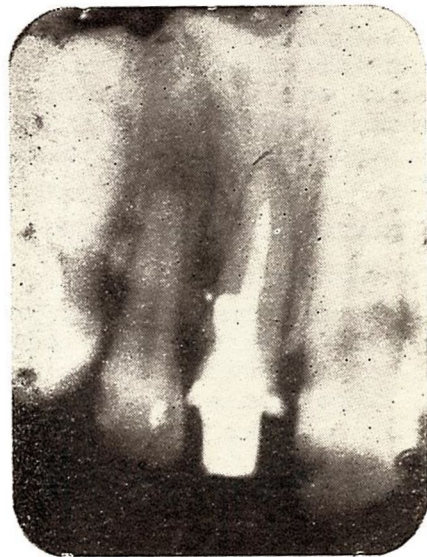


Fig. 4. — Obtenida 4 meses después del tratamiento quirúrgico. Osificación de cavidad residual.

siológico y se realiza la sutura con 3 puntos separador. Completamos la obturación del conducto con eugenato. (Fig. 3).

En sesiones siguientes se confeccionó un nuevo perno para colocar una jacket.

La duda que teníamos al realizar este tratamiento era de pronóstico: ¿La evolución con este tipo de tratamiento es favorable?

Presumíamos que sí, aunque no conocíamos documentación radiográfica de la evolución posterior.

No es el primer tratamiento de este tipo que realizamos con éxito clínico, pero en los casos anteriores no pudimos obtener radiografías del post-operatorio alejado.

En este paciente en cambio obtuvimos la radiografía (Fig. 4) a los tres meses y al año de la intervención, observando la reparación con tejido óseo de la zona ocupada por el quiste, lo que nos indica una evolución favorable.

ASOCIADO:

Asista a las

JORNADAS DE MEJORAMIENTO

de la

ASOCIACION ODONTOLÓGICA URUGUAYA

OCTUBRE 11 — 12 — 13

1963 Viernes Sábado Domingo

Organizadas por el Departamento Científico

ACTIVIDAD CIENTÍFICA

- ◆ Mesas Redondas.
- ◆ Demostraciones.
- ◆ Tablas Clínicas.
- ◆ Sesiones de preguntas y respuestas.

CARACTERÍSTICAS. Exclusivamente de carácter nacional.

FINALIDAD

Revisión de temas de interés general con definido sentido práctico, para mejorar la capacidad técnica.

FECHA SELECCIONADA

Que permite asistir a un programa intensivo sin interferir con la actividad profesional.

HORARIO

VIERNES 11 y SABADO 12: de 8 a 12 y de 15 a 19.

DOMINGO 13: de 8 a 12.

ACTOS SOCIALES

VIERNES: Cena de camaradería.
DOMINGO: Almuerzo criollo.

INSCRIPCIÓN:

Hasta el 30 de agosto de 1963:	Profesionales: \$ 30.00
	Estudiantes: " 15.00
Hasta el 30 de setiembre de 1963:	Profesionales: " 50.00
	Estudiantes: " 25.00

Recabe información en la Secretaría de la A.O.U.