

QUISTES Y SEUDOQUISTES DE LOS MAXILARES

Trabajo realizado por los Doctores:

Verónica Beovide
Julio Carzoglio
Nelson Delgado
Sergio Di Píramo
Miriam Fungi
Virginia García
Verónica Keochgerian
Alvaro Maglia
Miriam Pérez Caffarena

QUISTES Y SEUDOQUISTES DE LOS MAXILARES

El día 27/07/91 se desarrolló un Curso de Actualización sobre el tema del acápite, en la Sala 19 de Junio del Banco de la República Oriental del Uruguay.

Se realizó una puesta al día del tema, con los conceptos más recientes sobre entidades nosológicas actualmente bien definidas sobre la clasificación aceptada hoy en día, así como las técnicas de tratamiento que se aplican para las distintas modalidades.

Se presentaron casos de mucho interés, aportados por docentes de nuestra Facultad y por colegas. La exposición fue bien documentada, con un buen nivel científico original y ágil, captando el interés de los espectadores.

Fueron invitados a participar los Dres. E. Curuchaga K, G. Demicheri, T. Ravecca, R. Legnani, J. Muttoni, R. Rodríguez Dorgia, H. Rodríguez Sarciada, M. Scarrone, F. Kornecki.

Agradecemos la colaboración del Dr. Pablo Rosini con los esquemas del presente trabajo.

IMPORTANCIA DEL TEMA

La cavidad bucal es el asiento de numerosas patologías, tales como trastornos del desarrollo, tumores benignos y malignos, enfermedades provocadas por virus, bacterias y hongos, y muchas otras afecciones.

Es prácticamente imposible que el Odontólogo -ya sea en su ejercicio privado o en un Centro Asistencial- vea la totalidad de estas lesiones. Ello no impide que no tenga conocimiento de las mismas, ya sea para tratarlas o derivarlas al profesional competente cuando ello fuera menester. Pero los quistes de los maxilares, sobre todo los

inflamatorios, pueden llegar a ser vistos en repetidas ocasiones, ya que son patologías que se ven con frecuencia en la práctica odontológica rutinaria.

Además en su desarrollo pueden llegar a alcanzar tales proporciones que provoquen deformaciones óseas y cosméticas, síntomas neurológicos por compresión de nervios periféricos, reabsorciones, desplazamientos dentarios y compromisos de zonas vecinas, como fosas nasales y seno maxilar.

Algunas de estas variedades de quistes son potencial-

mente recidivantes, como es el caso de los Quérato Quiste Odontogénicos.

Se ha señalado también el potencial que tiene una membrana quística para transformarse en lesiones de carácter más grave. En orden de frecuencia decreciente las transformaciones son:

- Ameloblastoma, Tumor odontogénico Adenomatoides, Carcinoma Mucoepidermoide, Carcinoma Epidermoide, siendo éstas dos últimas muy raras de ver. Las transformaciones Ameloblásticas en nuestra Cátedra son de 15%.

IMPORTANCIA DEL TEMA

* FRECUENCIA Facultad de Odontología (1990)

En el año 1990 el 23% de los estudios realizados en nuestra Cátedra correspondieron a quistes. Dentro de ellos, el 48% fueron quistes odontogénicos inflamatorios, el 39% fueron quistes de desarrollo (odontogénicos y no odontogénicos) y el 13% fueron pseudoquistes.

* TRASTORNOS LOCALES

- Deformación facial y ósea
- Reabsorción radicular
- Desplazamiento dentario
- Compromiso de zonas vecinas
- Síntomas neurológicos

* TRANSFORMACION NEOPLASICA

- Ameloblastoma • C. mucoepidermoide
- T. O. Adenomatoides • C. epidermoide
- T. O. Escamoso

* RECIDIVAS - QUERATO QUISTE - ODONTOQUISTE

QUISTES DE LOS MAXILARES

DEFINICION

Un quiste es una cavidad patológica neoformada, constituida por una membrana epitelio-conectiva y con un contenido líquido o semilíquido. Cuando la cavidad neoformada carece de epitelio constituye un pseudo quiste.

Por lo tanto, estas lesiones son radiolúcidas.

CUADRO CLINICO

El quiste en su desarrollo pasa por varias etapas:

- 1) Iniciación
- 2) Latencia (Crecimiento intraóseo sin exteriorización)
- 3) Exteriorización-intraósea con deformación de tabla
 - extraósea con destrucción de tabla:
 - crepitación
 - renitencia
 - fluctuación

- 4) Complicaciones:
 - tumorales
 - ausencia
 - arcada
 - desplazamientos dentarios
 - infección

1) Iniciación:

En determinadas circunstancias, diferentes para cada entidad, un epitelio de localización intramaxilar, ya sea de Restos de Malassez, de órgano del esmalte o de restos de la lámina dental, comienza a proliferar y, al cabo de un tiempo se forma una cavidad en su interior. Esto constituye la etapa de iniciación, que es completamente asintomática, aún en el caso de los quistes inflamatorios.

2) Latencia:

Formada la cavidad quística, la lesión comienza a crecer. Se denomina de latencia, puesto que en ella no hay evidencia de síntomas objetivos ni subjetivos. Entonces, este período es de crecimiento intramaxilar sin deformación de tablas. La lesión está rodeada de hueso. Comúnmente las lesiones son pequeñas, y el diagnóstico suele ser sólo un hallazgo radiográfico casual.

3) Exteriorización intraósea. (deformación de tablas).

Si bien en esta etapa hay una evidente deformación de tablas ósea (generalmente una) aún el hueso recubre la lesión. Esta deformación es el resultado de la reabsorción ósea del hueso circundante provocada por el desa-

RESINAS POLIMERIZABLES

3M

URUGUAY S.A.
Cno. CARRASCO 4683
TELS. 56 01 59 - 56 26 20

SILUX PLUS : ANTERIORES
P 50 : POSTERIORES



CENTRO DENTAL Ltda.
Paysandú 893 P.1 Ap. 5
Tel. 98 56 27

CONSULTE A NUESTRO DISTRIBUIDOR AL TEL. 98 56 27

rollo del quiste, pero, como el crecimiento es lento, permite la aposición defensiva de hueso, la cual se manifiesta por una condensación periquística, que puede constatare tanto en la radiografía como quirúrgicamente.

Como la reabsorción sigue su avance, la aposición perióstica determina la deformación del hueso cortical. Por lo tanto esta deformación no es un fenómeno mecánico sino biológico. A la inspección clínica comprobamos la dureza del hueso deformado.

Como el quiste continua su crecimiento, el hueso perilesional se afina tanto que, a la presión digital se resquebraja produciendo un ruido como el de una cáscara de huevo al ser aplastada. Constituye el signo clínico que Dupuytren denominó "Crepitación apergamada". Esta es la primera etapa de la exteriorización extraósea. Constituye una orientación hacia el diagnóstico de la lesión, aunque no son los quistes las únicas lesiones que la producen.

Continuando con la destrucción del hueso, aparecen fenestraciones en el mismo, por lo cual el quiste pasa a una posición submucosa. Al realizar la exploración clínica, se tiene la sensación de comprimir una pelota (elasticidad), se denomina renitencia.

Si en la exploración clínica se comprime alternadamente la periferia de la lesión se percibe el desplazamiento líquido en su interior (fluctuación). En la zona más externa se continúa experimentando el signo de crepitación apergamada.

Si la lesión se deja evolucionar naturalmente, llegará el momento en el cual perfora la mucosa y se exteriorice a la cavidad bucal.

PAUTAS PARA EL DIAGNOSTICO PRESUNTIVO DE QUISTE

Podemos llegar a diagnóstico presuntivo de quiste cuando:

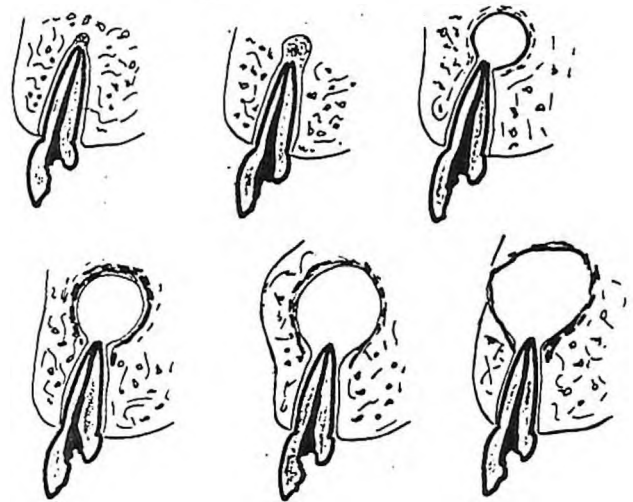
- El paciente presenta deformación de una tabla ósea, la cual se ha producido lentamente y sin sintomatología dolorosa.
- Se observan desplazamientos dentarios sin causa aparente.
- Una radiografía muestra lesión radiolúcida redondeada, bien delimitada y, muchas veces con osteoesclerosis perilesional. Algunas veces puede evidenciarse una radiolucidez polilocular.

Si bien estos hallazgos clínicos llevan a un diagnóstico presuntivo de quiste, es conveniente la realización de una punción exploratoria en la cual la aspiración de líquido cetrino, o sanguinolento, purulento o blanquecino denso afirmarán el diagnóstico clínico, el cual es siempre presuntivo y debe ser confirmado o rectificado por el examen microscópico.

Clasificación de los quistes de los maxilares

En 1981 en una ciudad de Sudáfrica, un Comité de la Asociación Internacional de Patólogos Bucales propuso una nueva clasificación de los quistes de los maxilares.

ETAPAS EVOLUTIVAS



QUISTES EPITELIALES

Odontogénicos: A) de Desarrollo
B) inflamatorios

No Odontogénicos

A) Odontogénicos

1) - de Desarrollo:

- a) - Queratoquiste odontogénico (quiste primordial)
- b) - Quiste gingival del niño
- c) - Quiste gingival del adulto
- d) - Quiste periodontal lateral
- e) - Quiste dentífero (folicular)
- f) - Quiste de erupción
- g) - Quiste odontogénico calcificante

2) - Inflamatorios:

- a) - Quiste radicular
- b) - Quiste residual
- c) - Quiste inflamatorio colateral
- d) - Quiste paradental

B) No Odontogénicos

- a) Nasopalatino
- + b) Palatino mediano, alveolar medio y mediomandibular
- + c) Glóbulo maxilar
- d) Nasolabial (nasoalveolar)
- + Estos quistes son de origen discutido

RESTOS EMBRIOLOGICOS EPITELIALES QUE DAN ORIGEN A QUISTES EN LOS MAXILARES

Quistes verdaderos son aquellos que desde el punto de vista anatomopatológico poseen una membrana epitelio-conjuntiva.

Son una lesión particular de los huesos maxilares, debido a que son las únicas piezas óseas de la economía, en relación a las cuales ocurren procesos vinculados con el tejido epitelial que posibilitan la presencia de restos de ese tejido en su seno. Estos procesos son: la odontogénesis y la unión de los procesos embrionarios responsables de la formación de las estructuras faciales, la cavidad bucal y la nasal.

Se asigna a los restos epiteliales embrionarios el origen de la porción epitelial de la pared quística. Existen además evidencias de respuestas en el comportamiento epitelial ante alteraciones del tejido conjuntivo de sostén. Por ejemplo la inflamación provoca respuestas características como cambios metabólicos, estructurales y morfológicos (aumento del volumen citoplásmico, del retículo endoplásmico rugoso y de los espacios intercelulares), así como biológicos (aumento de la velocidad de la división celular), lo que podría explicar los fenómenos que originan los quistes inflamatorios.

Por su origen podemos clasificar a los restos epiteliales de los maxilares en:

- a) restos de epitelio odontogénico
- b) restos de epitelio no odontogénico

Restos de epitelio odontogénico: (Ver Figura 1)

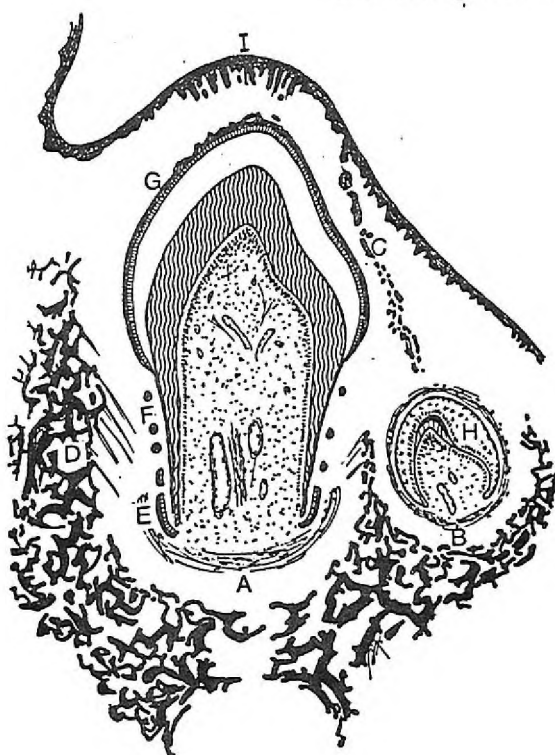


Fig. 1 Corte de maxilar inferior en desarrollo (Esquemático)
A: Diente temporal,
B: diente permanente,
C: lámina dentaria en regresión,
D: osificación de la mandíbula,

E: vaina de Hertwig,
F: resto de la vaina de Hertwig,
G: epitelio dental reducido,
H: órgano del esmalte,
I: epitelio bucal.

3M

URUGUAY S.A.

Cno. CARRASCO 4683
TELS. 56 01 59 - 56 26 20

CORONAS DE ACERO
PERMANENTES Y TEMPORARIAS



CENTRO DENTAL Ltda.

Paysandú 893 P.1 Ap. 5
Tel. 98 56 27

NO GASTE TIEMPO Y DINERO
ADQUIERA NUESTRA CORONA PRE FABRICADA

El desarrollo dentario supone mecanismos de interrelación entre el ectodermo y el ectomesénquima de los maxilares. El primer indicio de ese desarrollo se verifica a la sexta semana de vida intrauterina, por la proliferación del ectodermo que reviste a los procesos maxilares, como un cordón epitelial macizo al que se denomina lámina dentaria, que se ubica en una posición similar al de las futuras arcadas dentarias. Por crecimiento de la lámina en una profundidad variable según el órgano dentario que se origine y en forma concomitante diferenciación celular y tisular, se desarrollan los dientes temporarios y permanentes.

Posteriormente los órganos dentarios se independizan de la lámina que los originó, continuando su crecimiento y desarrollo.

Una vez cumplida la función de la lámina dentaria comienza su regresión hasta su desaparición. No obstante algunos restos epiteliales de ella o de sus estructuras anexas, como la lámina lateral persisten en el interior de los maxilares. (Restos de Serrés).

Durante la formación dentaria dos estructuras epiteliales juegan un importante rol: el órgano del esmalte en la porción coronaria y la vaina de Hertwig en la porción radicular.

El órgano del esmalte consta de cuatro zonas con morfología celular y función diferentes, siendo al comienzo del desarrollo una voluminosa estructura epitelial. Una vez completada la amelogénesis se reduce a un acúmulo de células epiteliales planas de dos o tres capas de espesor, íntimamente asociadas entre sí y con el esmalte al que tapiza, denominada epitelio dental reducido. Este participa activamente durante la erupción dentaria en la formación de la unión dento epitelial, por lo que no constituye un resto epitelial en sentido estricto aunque es capaz de originar epitelio quístico.

La vaina radicular de Hertwig, formada por dos capas de células epiteliales, modela la raíz dentaria e induce a la diferenciación de odontoblastos en la raíz. Una vez formada la dentina radicular la vaina se destruye por acción del ectomesénquima del saco dentario, fragmentándose y constituyendo redes o nidos celulares epiteliales, a los que se conoce como restos epiteliales de Malassez; que se encuentran próximos a la raíz dentaria y aunque pueden destruirse, se estima que en un 70% de los ligamentos periodontales de dientes adultos ellos persisten en número variable.

Restos de Chievits. Se han descrito restos epiteliales asociados con nervios. Chievitz en 1885 los describió próximos a pequeños nervios de los tejidos blandos de la rama montante mandibular, pero también se han descrito lesiones intraóseas con esa relación. Se interpreta que estos restos pertenecen a epitelio odontogénico atrapado en la estructura de un nervio.

RESTOS DE EPITELIO NO ODONTOGONICO

Los procesos embrionarios (constituídos por ectomesénquima en la porción central y rodeados por ectoder-

mo), son responsables de la formación de cara, boca y fosas nasales. Ellos evolucionan por mecanismos complejos y precisos que determinan una normal conformación de las regiones antedichas. Si existieran fallas en esos mecanismos pueden producirse alteraciones de tipo fisurario de mayor o menor complejidad u originar patologías como quistes. La formación de estos últimos involucra a las células del ectodermo que revisten los procesos mencionados.

Existen dos mecanismos que explicarían la unión de los diferentes procesos embrionarios capaces de originar restos epiteliales en el seno de los maxilares:

- a) consolidación remodeladora
- b) fusión

a) Consolidación remodeladora: supone crecimiento sectorial de los procesos embrionarios con zonas de mayor y menor volumen tisular que se expresan como elevaciones y surcos (Figura 2). En etapas posteriores esos surcos se desdibujan por crecimiento de los procesos en esa zona (consolidación remodeladora), lo que en situaciones normales no produce retención de células ectodérmicas como lo esquematiza la figura 3A. En la figura 3B es posible observar cómo alteraciones del mecanismo normal posibilitan la retención de restos ectodérmicos.

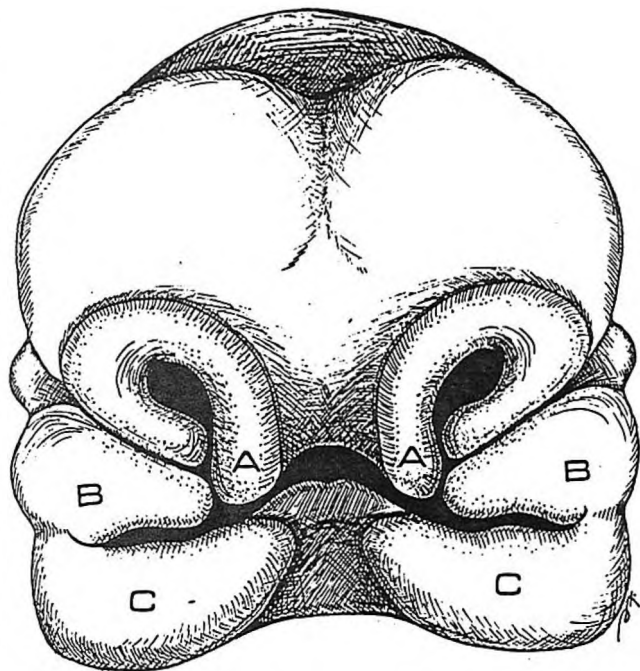


Fig. 2 Esquema que ilustra los procesos o mamelones embrionarios que conforman la región facial. A: procesos globulares, B: procesos maxilares superiores y C: procesos maxilares inferiores.

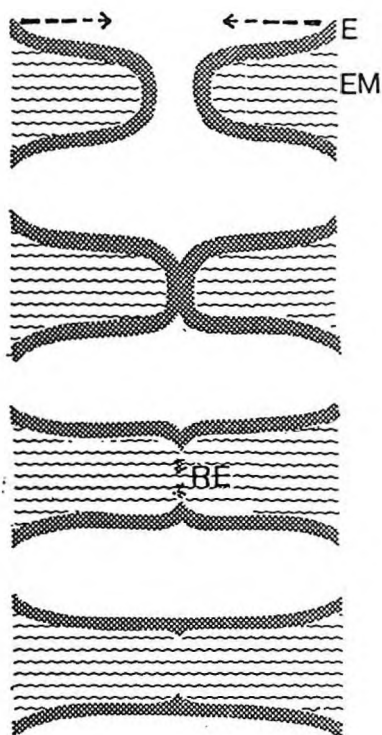


FIGURA 4

Fig. 4. Esquemas que representa el proceso de fusión.

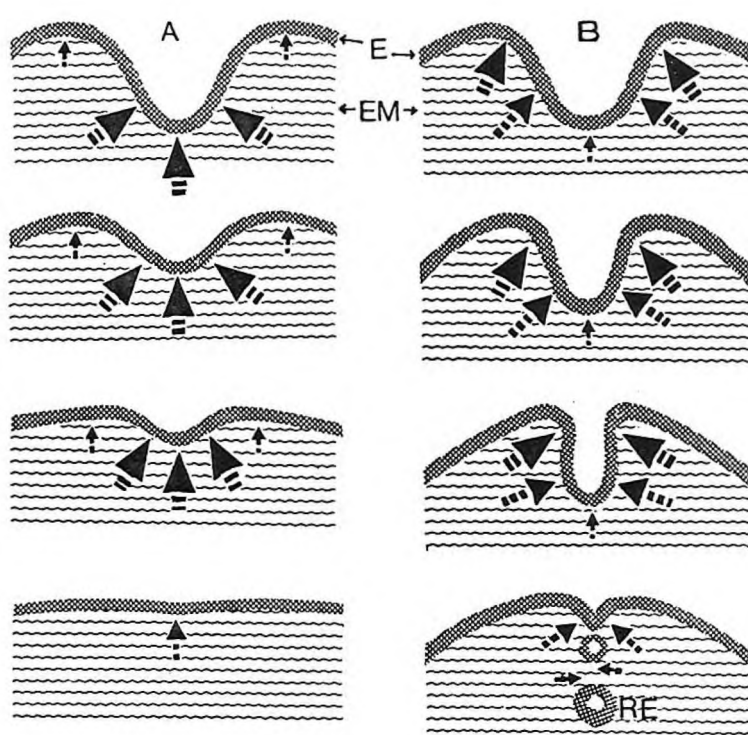


FIGURA 3.

Fig. 3 Se representa el mecanismo de consolidación remodeladora en A: proceso normal. En B; atrapado de restos epiteliales.

b) Fusión: en este caso los procesos embrionarios se ponen en contacto por su ectodermo y este último es destruido por un mecanismo complejo llamado mesodermización, que supone la destrucción enzimática del ectodermo y la invasión de mesénquima en ese tejido, conjuntamente con células macrofágicas. (Figura 4). Se postula que el mecanismo de fusión ocurriría en la zona de unión de los procesos que conforman el paladar, entre ellos y con el tabique nasal. Durante este proceso pueden permanecer restos epiteliales en la zona de unión.

Otra estructura epitelial embrionaria que permite la presencia de restos en la zona del conducto y papila incisivos, es el llamado conducto naso palatino, estructura tubular epitelial, que comunica fosas nasales con cavidad bucal, resultante de la formación del paladar secundario. El conducto naso palatino es una estructura transitoria que desaparece generalmente previo al nacimiento. Su epitelio es poliestratificado próximo al epitelio bucal y pseudoestratificado próximo al epitelio nasal.



URUGUAY S.A.
Cno. CARRASCO 4683
TELS. 56 01 59 - 56 26 20

Glutarex

Este producto consiste en una solución de glutaraldehído al 2% y una solución de líquido activador que contiene un inhibidor de corrosión vida útil: 28 días
Desinfección: después de 10 minutos de inmersión
Esterilización: después de 10 horas de inmersión



CENTRO DENTAL Ltda.
Paysandú 893 P.1 Ap. 5
Tel. 98 56 27

NO CONTIENE FENOLICOS
NO CONTIENE
AMONIO CUATERNARIO

QUISTES ODONTOGENICOS INFLAMATORIOS

CLASIFICACION

- 1) Quiste inflamatorio radicular
- 2) Quiste residual
- 3) Quiste colateral (lateral)
- 4) Quiste paradentario
- 5) Quiste folicular

QUISTE RADICULAR

Es el más frecuente de los quistes inflamatorios, constituyendo el 79% de todos los quistes de los maxilares. Se ubican en el ápice radicular de un diente con pulpa necrótica. Consiste en una pequeña bolsa patológica neoformada, de aproximadamente 1 cm. de diámetro que en ocasiones puede alcanzar un tamaño mucho mayor, pudiendo, en su crecimiento, deformar una de las tablas óseas y excepcionalmente ambas.

El contenido es líquido o semilíquido, de color amarillo ámbar debido a la presencia de cristales de colesterol.

Por tratarse de un proceso crónico, no produce sintomatología y su diagnóstico, frecuentemente es un hallazgo radiográfico, presentando una imagen radiolúcida redondeada de límites netos.

La inmensa mayoría de estos quistes se originan por la evolución de un proceso carioso que lleva a la necrosis y gangrena pulpar, cuyos productos tóxicos se vierten al periodonto a través del forámen apical.

Estas toxinas estimulan los restos epiteliales de Malassez del periodonto y como resultado se puede desarrollar un quiste. La presencia de un granuloma apical epitelial, si se le da tiempo, puede evolucionar hacia el quiste radicular.

Con menos frecuencia el quiste se puede originar como consecuencia de un traumatismo. Esto se observa sobre todo en los incisivos inferiores cuando están sometidos a trauma oclusal. Se piensa que la causa es la presencia de cámaras y conductos pulpares muy estrechos en estos dientes que determinan un escaso poder de recuperación pulpar que puede llevar a la necrosis de ese filete radicular.

Histológicamente esta bolsa o membrana quística está constituida por epitelio, generalmente de tipo malpighiano, muy a menudo hiperplasiado, respaldado por un conectivo fibroso cuyas fibras colágenas se encuentran comprimidas por la presión del contenido quístico, vasos capilares, linfocitos, plasmocitos, macrófagos y polimorfonucleares neutrófilos en casos de agudización. Con frecuencia observamos cristales de colesterol y células gigantes a cuerpos extraños en su vecindad o englobando los cristales.

QUISTE RESIDUAL

Se denomina así al quiste inflamatorio que permanece en el periodonto luego de la extracción del diente causal. Puede formarse a partir de restos de la membrana quística que no fue eliminada en su totalidad, y más tarde proliferar y formar un nuevo quiste; o a partir de la evolución de un granuloma epitelial remanente. Es por eso que se indica realizar un prolijo curetaje después de haber efectuado la extracción de un diente o resto radicular con pulpa infectada o gangrenosa.

La radiografía muestra una zona radiolúcida de forma redondeada de un centímetro o más, de bordes nítidos y sin relación alguna con raíces dentarias. Es frecuente que el diagnóstico de estos quistes sean por hallazgo radiográfico.

Histológicamente, la membrana quística por lo general, presenta un epitelio del tipo malpighiano, frecuente hiperplasiado, respaldado por un conectivo fibroso con infiltrado de células inflamatorias crónicas.

Se ha comprobado que el 12% de todos los quistes diagnosticados radiográficamente como residuales presentan epitelio con las características de Quiste Odontogénico, por lo que se recomienda enviar al patólogo todas las lesiones quísticas extraídas para desvirtuar o confirmar dicha posibilidad.

QUISTE INFLAMATORIO LATERAL (COLATERAL)

Es una lesión quística que se forma a un costado de un diente con pulpa necrótica. La causa más común es la infección de un conducto lateral; puede también ser causado por maniobras endodóncicas que llevan a perforar lateralmente la raíz dentaria; o puede ser de origen periodontal a partir de una bolsa patológica cuyos estadios inflamatorios estimulan los restos paradentarios de Malassez.

La radiografía muestra una zona radiolúcida de bordes nítidos unida lateralmente a la raíz de un diente. El diagnóstico diferencial debe ser realizado con un quiste periodontal de desarrollo lateral en cuyo caso los dientes involucrados son vitales.

Histológicamente presenta las mismas características que el quiste inflamatorio radicular.

QUISTE PARADENTAL INFLAMATORIO

Se origina en relación a un diente parcialmente erupcionado y vital, el cual ha sufrido repetidos episodios de pericoronaritis.

Para algunos autores, estos estímulos inflamatorios repetidos, estimularán los restos de Malassez, provocando la formación del quiste paradental.

Otros autores, en cambio, sostienen que se debe al estímulo inflamatorio sobre el epitelio reducido del esmalte, también en casos de pericoronaritis.

El 99% de los casos corresponde a los terceros molares parcialmente erupcionados y muy raramente relacionado con otras piezas dentarias, como por ejemplo el canino superior parcialmente erupcionado. Puede involucrar la raíz distal y corona dentaria, o extenderse más apicalmente hasta la zona de bifurcación radicular.

Histológicamente, la membrana quística tiene un epitelio malpighiano respaldado por un conectivo con infiltrado inflamatorio de tipo crónico.

QUISTE INFLAMATORIO FOLICULAR

Maine ha separado a este quiste como una entidad distintiva con características propias. Surge de la infección de la pulpa de un diente temporario gangrenada no tratada, que involucra en su progresión al saco pericoronario del diente permanente subyacente.

Se produce la formación de un absceso periapical que muy comunmente, en los dientes temporarios fistuliza y pasa a la cronicidad. Sin tratamiento el proceso crónico se puede hacer productivo y pasar por los cuadros de granuloma y, luego quiste periapical. Una de las teorías de formación del quiste folicular inflamatorio considera que el quiste inflamatorio del temporario se une al epitelio reducido del esmalte del permanente y constituye un quiste que rodea a la corona del permanente subyacente. Otra teoría considera que el estímulo inflamatorio del periapice de un temporario con pulpa gangrenada lleva a la proliferación del epitelio reducido del esmalte y éste se hiperplasia al igual que los restos de Malassez en los quistes apicales.

Las piezas dentarias más afectadas son los segundos molares temporarios inferiores. Se supone que esto se debe a una íntima relación anatómica entre las raíces del temporario y el germen del permanente subyacente. Se considera que entre el 20 y 30% de los dientes no tratados con infecciones periapicales pueden tener esta evolución.

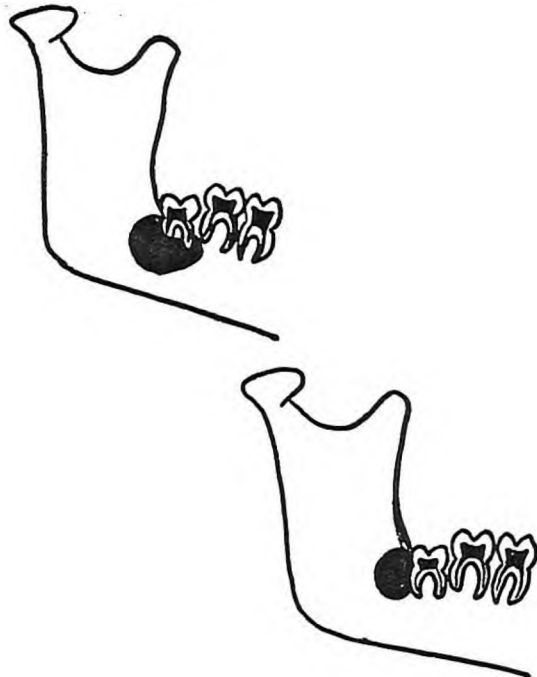
Radiográficamente se observa un ensanche del espacio folicular. El diagnóstico diferencial debe ser realizado con el quiste dentígero. El pronóstico es más favorable que en este último, ya que se recomienda la marsupialización de la membrana y la conservación del sucesor permanente

QUISTES ODONTOGENICOS DE DESARROLLO

QUERATO QUISTE ODONTOGENICO (QOO)

Este término fue utilizado por primera vez por Phillips en el año 1956, refiriéndose a una forma quística particular que, demostró, poseía queratinización o paraqueratinización en su pared epitelial. Este es un quiste de desarrollo cuyo origen, según la mayoría de los autores se encontraría en los restos de la lámina dental, que representa a un epitelio primordial con la capacidad de producir queratinización durante la odontogénesis. Además posee capacidad autónoma de crecimiento, que no requiere del estímulo inflamatorio para proliferar.

El diagnóstico del querato quiste odontogénico se realiza teniendo en cuenta los hallazgos histológicos. Del punto de vista clínico es una entidad que interesa por su tendencia a recidivar, es decir tiene en cierta forma mayor agresividad que otras lesiones quísticas. Para muchos autores debería considerarse un neoplasma benigno más que un quiste.



Esquema Quiste Paradental, su localización

RESINAS POLIMERIZABLES

3M

URUGUAY S.A.

Cno. CARRASCO 4683
TELS. 56 01 59 - 56 26 20

SILUX PLUS : ANTERIORES
P 50 : POSTERIORES



CENTRO DENTAL Ltda.

Paysandú 893 P.1 Ap. 5
Tel. 98 56 27

CONSULTE A NUESTRO DISTRIBUIDOR AL TEL. 98 56 27

quística. En caso contrario podrían ocurrir recidivas. Existen distintos porcentajes de recurrencias del QOO según los diferentes autores. Para algunos serían de 5%, para otros de 63%.

En nuestra cátedra es de 20%.

En general se está de acuerdo con el criterio de que cuando la lesión es removida en una sola pieza las recidivas no se producen.

FORMAS DE PRESENTACION DEL QOO

En el cuadro siguiente se establece las diversas formas de presentación:

1. FORMA SOLITARIA UNI O MULTILOCULAR
 - A. Maxilar desdentado
 - B. Maxilar dentado
 - en posición Quiste dentífero
 - en posición Quiste apical
2. FORMAS MULTIPLES no asociados a síndrome
3. FORMAS MULTIPLES constituyendo un síndrome: Síndrome. Gorlin y Goltz.

La forma solitaria es la más común.

El QOO tipo quiste dentífero es radiográficamente idéntico a un quiste dentífero. Al hacer el examen histológico observamos que se trata de un queratoquiste cuya cubierta epitelial es ortoqueratinizada.

SINDROME DE GORLIN Y GOLTZ

Es un síndrome muy complejo con gran variedad de anomalías que se transmiten con carácter hereditario dominante.

Entre la variedad de patologías que se presentan en este síndrome nos interesa el hecho de que en la mitad de los pacientes se pueden dar múltiples queratoquistes odontogénicos en los huesos maxilares. Estos queratoquistes no difieren en nada de lo que anteriormente hemos descrito.

En el cuadro que sigue se enumeran las diversas patologías de este síndrome.

Quiste maxilar + nevo basocelular
+costilla bífida

Autosómico dominante

- * Anomalías cutáneas
 - Carcinomas basocelulares
 - Quistes dérmicos benignos
- * Anomalías dentales y óseas
 - múltiples Q.Q.O. (50% casos)
 - prognatismo mandibular
 - costilla bífida
 - alteraciones vertebrales
- * Anomalías oftalmológicas
 - hipertelorismo
 - ceguera congénita
- * Anomalías sexuales
 - hipogonadismo en varones
 - tumores ováricos en mujeres

OTROS QUISTES DE DESARROLLO

QUISTE DE ERUPCION

De acuerdo a su aspecto clínico esta lesión, también se denomina hematoma de erupción.

Consiste en una dilatación del espacio folicular normal que se encuentra alrededor de la corona de un diente en erupción.

En ese espacio se acumula líquido tisular o sangre.

Clínica- Es una lesión relativamente común, superficial, más frecuente en relación a la erupción de dientes caducos; y más raramente se observa en permanentes. Clínicamente se observa como una tumefacción circunscrita, fluctuante, en el reborde alveolar que se localiza sobre el diente en erupción. Cuando la cavidad contiene sangre aparece coloreado azul oscuro, de allí su nombre de hematoma de erupción.

Histología- Consiste en un quiste compuesto por una pared delgada de epilio escamoso estratificado, respaldado por un conjuntivo con infiltrado de células inflamatorias crónicas.



URUGUAY S.A.
Cno. CARRASCO 4683
TELS. 56 01 59 - 56 26 20

CORONAS DE ACERO
PERMANENTES Y TEMPORARIAS



CENTRO DENTAL Ltda.
Paysandú 893 P.1 Ap. 5
Tel. 98 56 27

NO GASTE TIEMPO Y DINERO
ADQUIERA NUESTRA CORONA PRE FABRICADA

Tratamiento- No requieren tratamiento ya que el diente erupciona dentro de la cavidad bucal sin que haya ningún retardo en su tiempo de erupción.

QUISTE GINGIVAL DEL NIÑO

También denominado perlas de Epstein o nódulos de Bohn, aunque incorrectamente, pues las perlas de Epstein son nódulos quísticos llenos de queratina que se encuentran a lo largo del rafe medio palatino, derivados de los remanentes epiteliales atrapados en la fusión de la línea media, en cambio los nódulos de Bohn son quistes llenos de queratina diseminados sobre el paladar en relación a la unión del paladar duro con el paladar blando, que aparentemente derivarían de estructuras salivares palatinas.

El quiste gingival del niño se presenta como múltiples nódulos, ocasionalmente solitarios, que se encuentran en el reborde alveolar del recién nacido y lactantes, cuyo origen se establece a partir de la lámina dentaria.

Clínica- Son nódulos de color blanco sobre el reborde alveolar. Asintomáticos. Algunas veces se les confunde, por su aspecto, con estructuras dentarias denominándoseles, incorrectamente, "dentición predecidua".

Histología- Corresponden a quistes verdaderos con revestimiento epitelial delgado que muestran una luz llena de queratina descamada y que ocasionalmente puede presentar células inflamatorias en el conjuntivo.

Es importante destacar un estudio de investigación realizado en 1982 por Moreillon y Schroeder, donde a través de observaciones de cortes seriados en 55 cabezas de fetos humanos se pudo demostrar la presencia de microquateroquistes en edades tempranas. Alrededor de las 12-14 semanas de vida intrauterina ya se observaban una cantidad notoria de quistes, que disminuían con el tiempo.

El número decrece en el período post-natal; están presentes en un 60%-80% de los recién nacidos, y sólo 3-4% de adultos.

Por lo que debemos sospechar la presencia de estas formaciones en el adulto, aunque no se perciban clínicamente.

Tratamiento- No requiere porque estas lesiones desaparecen al abrirse a la superficie mucosa o romperse por estar en lugar de erupción dentaria.

QUISTE GINGIVAL DEL ADULTO

Es un quiste poco común del tejido gingival, que se presenta tanto en la encía adherida como en la libre.

Con respecto a su origen Wysocki y colaboradores preconizan su origen en la transformación quística de restos de la lámina dental. La OMS opina que deriva del epitelio reducido del esmalte.

Clínica- Según Shafer la edad promedio sería alrededor de los 40 años. Su localización más frecuente en el maxilar inferior zona premolar. Se observa como un abultamiento pequeño no doloroso bien circunscripto en la encía, que se asemeja a un mucocele, pero lo descartamos al advertir su asiento en la encía, donde sabemos no

existen glándulas salivares. La lesión es del mismo color que la mucosa normal adyacente. Su tamaño rara vez excede un centímetro de diámetro.

Histología- Es un quiste verdadero por ser una cavidad patológica revestida de un epitelio, que contiene líquido. El epitelio de cápsula puede variar de espesor desde una célula aplanada a varias células, y pueden encontrarse células claras, ricas en glucógeno.

Tratamiento- Por lo general se recomienda la excisión quirúrgica local de la lesión y no recurre.

QUISTE PERIODONTAL LATERAL

Es una entidad poco común. La lesión se ubica en relación a la superficie lateral de la raíz de un diente erupcionado.

Su origen también es discutido. Según la OMS se origina de un divertículo lateral del epitelio reducido del esmalte antes que el diente erupcione.

Otros autores suponen que es la expresión intraósea del quiste gingival.

Clínica- Este quiste se presenta en relación a un diente vital. Su localización más común es el maxilar inferior, zona premolar, cosa que hace reforzar las teorías que suponen que el quiste periodontal lateral y el quiste gingival serían una misma entidad, pero en dos expresiones distintas.

Histología- Es muy similar al quiste gingival del adulto, con epitelio delgado, células claras y tejido conjuntivo con zonas de hialinización.

Existe una variante descrita en 1973 por Weathers y Waldrom, el Quiste odontogénico botrioides. Ocurriría a partir de la transformación quística de múltiples restos epiteliales de la lámina dental. Por eso tanto radiográficamente como al abordaje quirúrgico se observa multilocular. Esta característica multilocular hace posible las recidivas comunes que ocurren tardíamente. Por ello es aconsejable la cirugía radical.

QUISTE DENTIGERO

Este término fue utilizado por primera vez por Paget en 1863, para describir quistes que contienen en su interior dientes. Definimos por lo tanto al quiste dentígeno como aquel que encierra la corona de un diente no erupcionado y se une a él por su cuello.

Origen

Su etiología es oscura. Hasta ahora el concepto general sobre su desarrollo se basa en un pasaje hemodinámico pasivo del fluido debajo del folículo, acumulándose éste, entre la corona del diente en desarrollo y el propio folículo. Como resultado la erupción del diente se ve impedida.

Se ha dado otra explicación: los restos epiteliales alojados en la pared del tejido conjuntivo del folículo, proliferan y se unen al epitelio folicular de revestimiento para formar una cavidad quística única.

Caracteres clínicos

Aparece asociado siempre a la corona de un diente retenido. La localización más frecuente es en el maxilar inferior, siendo las piezas más afectadas: 3er. molar inferior, 2º. premolar inferior, y cuando se localiza en el maxilar superior el canino superior.

Otras piezas dentarias también se pueden ver comprometidas, e incluso dientes supernumerarios. Si bien se han descrito en la dentición temporaria, es un hallazgo muy raro.

Predomina en la niñez y la adolescencia.

La incidencia es igual en ambos sexos.

Hallazgos radiológicos

La radiología no es suficiente para determinar si estamos frente a esta patología, porque pueden existir QOO, ameloblastomas uniloculares desarrollados cerca de la corona de un diente no erupcionado y un tumor odontogénico adenomatoide que adopten similar imagen radiológica. No debemos olvidar al quiste folicular inflamatorio que simula un quiste dentífero en el ámbito de un diente temporario.

Se trata de una lesión osteolítica radiolúcida que rodea a la corona de un diente dentro del hueso maxilar, que puede estar situado alrededor de la corona o a un lado (pericoronario o paracoronario).

Pueden producir reabsorciones de las raíces de dientes vecinos, ya que según estudios realizados por Harris, estos quistes poseen un alto nivel de prostaglandinas (factor de reabsorción ósea).

Histopatología

No existen caracteres típicos que lo diferencien de otros quistes odontogénicos: 1. epitelio de tipo escamoso, delgado, de escaso espesor.

2. cápsula conectiva con infiltrado inflamatorio de tipo crónico en un 90% de los quistes y

3. cavidad quística con contenido líquido amarillento, acuoso y con sangre en algunas oportunidades.

En la cápsula conectiva muchas veces se encuentran restos de epitelio odontogénico que son responsables de las complicaciones neoplásicas potenciales, que en estas formas quísticas se ven con

mayor frecuencia que en otras entidades de la clasificación.

Complicaciones potenciales

Se entiende por complicaciones potenciales la emergencia de neoplasmas de la pared del quiste. El tumor que con mayor frecuencia puede surgir es el ameloblastoma. Sin embargo con mucha menor frecuencia se pueden observar: el carcinoma epidermoide y el carcinoma mucoepidermoide. Este último, de origen en las glándulas salivales, emerge en el quiste dentífero de las células mucoscretantes que, aproximadamente, en un 3% de las membranas examinadas se encuentran presentes.

El desarrollo de un ameloblastoma en la pared de los quistes dentíferos fue descrito por Cahn en 1933. Dicha entidad fue denominada Ameloblastoma Mural de Cahn.

La lesión se originaría a partir de los restos odontogénicos alojados en la cápsula conectiva de la pared quística o del epitelio de revestimiento del quiste.

Actualmente está en discusión cómo denominar a dicha entidad. A partir de los estudios de Robinson y Martínez en 1977, surge el término de AMELOBLASTOMA UNIQUISTICO. Este se ubica casi exclusivamente en la mandíbula, zona del 3er. molar, asociado a un diente no erupcionado.

Se diferencia del ameloblastoma sólido por su distribución, edad y comportamiento biológico.

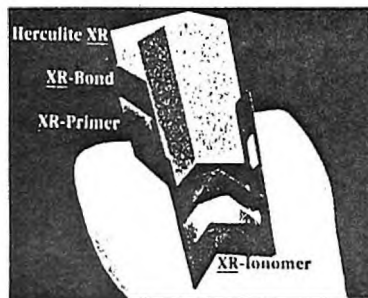
Su origen puede ser en un quiste dentífero preexistente, de un querato quiste odontogénico o de un quiste residual.

Robinson y Martínez la describen como una nueva neoplasia con aspecto quístico unilocular.

HISTOLOGICAMENTE

Se divide en 4 tipos:

- 1) Una luz quística con epitelio inactivo presente.
- 2) Nódulos ameloblastomatosos proyectándose a la luz quística.
- 3) Membrana quística con su pared conectiva en la cual encontramos islas invasivas de epitelio ameloblástico proliferante; los cuales podrían o no, estar conectadas



Sistema de Adhesión XR

XR - Ionomer^{MR}
XR - Primer^{MR}
XR - Bond^{MR}

NO IMPROVISE MAS CON LAS RESINAS



S.R.L.

GRAL. LAS HERAS 1920 - TELS. 81 50 75 - 47 49 39

SOMOS EL MEJOR Y MAS COMPLETO DISTRIBUIDOR

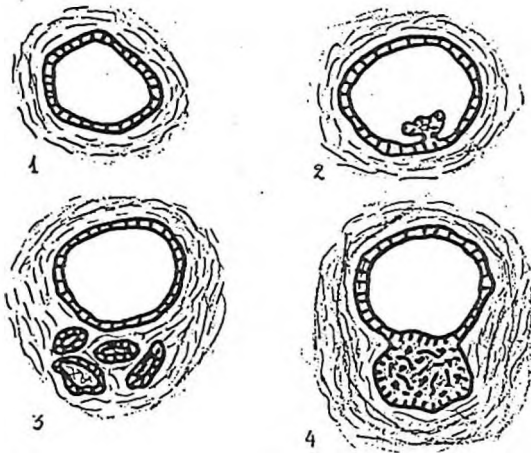
KERR®

con el epitelio del quiste. Se trata de un crecimiento mural o sea en la pared conectiva.

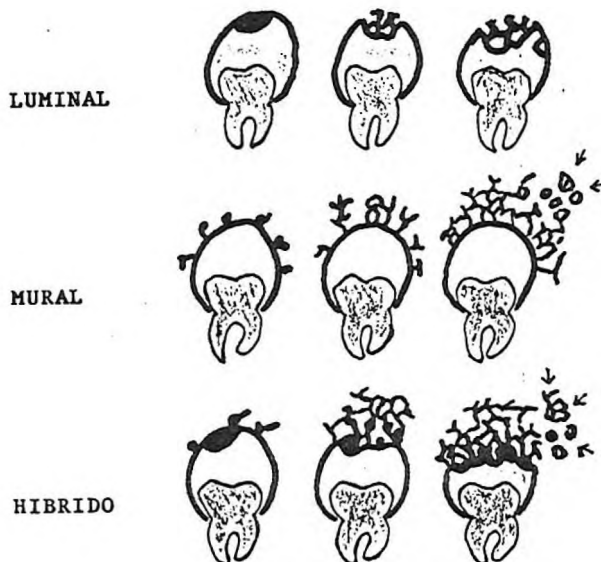
Gardner agrega una variante histológica que es, además, separada como una entidad diferente y actualmente en discusión. La denomina Ameloblastoma Plexiforme.

Esta constituye un crecimiento ameloblastomatoso por fuera de la pared quística, que en la mayoría de los casos presenta un patrón plexiforme. Esta división histológica no tiene sólo valor descriptivo sino que importa por la influencia en el comportamiento biológico de la lesión, el tratamiento y el pronóstico.

El tratamiento indicado en el tipo 1 y 2 es la enucleación y curetaje con ello la recidiva es muy poco probable. Para los tipos 3 y 4 el tratamiento debe ser más agresivo dependiendo del tamaño de la lesión. La recurrencia de ésta patología es mucho más baja que en el ameloblastoma sólido, por lo que se considera que son lesiones menos agresivas.



Cuadro 1
Transformación Ameloblástica



Cuadro 2

Las recidivas se explicarían por el epitelio odontogénico ameloblastomatoso proliferante y al crecimiento centrífugo de la lesión que invadiría el hueso medular.

QUISTE ODONTOGENICO CALCIFICANTE O QUISTE DE GORLIN

En 1962 Gorlin y colaboradores describieron una lesión odontogénica muy particular, con algunos caracteres de los quistes y otros de un tumor sólido. Esta entidad previamente había sido catalogada como alguna forma de ameloblastoma

Una revisión posterior en base a los hallazgos de Praetorius y colaboradores, hace hincapié en la existencia de dos entidades diferentes: un quiste y un neoplasma. La forma quística tiene 3 variantes.

Clasificación, según Praetorius:

Tipo 1: Quiste

- 1A. Tipo simple uniuquístico
- 1B. Tipo productor de odontoma.
- 1C. Tipo proliferante ameloblastomatoso.

Tipo 2: Lesión tumor símil

- Subtipo 1A:
- Ocorre a cualquier edad.
 - Puede ser una lesión intra o extraósea.
 - El epitelio quístico es cuboidal o escamoso de baja altura. Presenta áreas focales de epitelio de tipo "reticular estelar" y células "fantasmas", con escaso dentinoide.

- Las células fantasmas, son similares a las vistas en el pilomatrixoma (epitelioma calcificante de Malherbe de la piel). Son elementos pálidos, eosinófilos, que han perdido sus núcleos, mostrando un débil dibujo de los límites citoplasmáticos y nucleares.

Este tipo celular no exclusivo del quiste de Gorlin; en efecto puede ser encontrado en fibro odontomas ameloblásticos, en odontomas complejos y compuestos y en los craneofaringiomas.

- Subtipo 1B:
- Predomina entre los 10 y 29 años.
 - Puede ser intra o extraóseo.
 - Presenta una cavidad quística similar a la vista en 1A, pero además muestra formación de tejidos calcificados similares a aquellos encontrados en los odontomas compuestos y complejos. Puede comprobarse además, proliferación de tejido similar al fibroma ameloblástico.

Subtipo 1C: - Generalmente es intraósea
- Se observan proyecciones ameloblastoma-símil en el tejido conectivo de la cápsula fibrosa, así como en la luz del quiste.

El tipo 2: Lesión tumor símil, consiste en bandas de tejido ameloblastoma símil e islotes de epitelio odontogénico infiltrando el tejido conjuntivo maduro.

Se observan células fantasmas, cantidad variable de dentinoide en relación al epitelio odontogénico.

Es una lesión más frecuente en edades avanzadas, y puede ser intra o extraósea.

No es infrecuente la recurrencia luego de la excéresis. Praetorius denominó tumor de células fantasmas, dentinogénico, a esta lesión.

Hallazgos radiológicos

Es generalmente una lesión radiolúcida, relativamente bien circunscripta, con cantidad variable de material radiopaco. Puede tratarse de lesiones grandes, de varios centímetros.

Tratamiento: Excéresis completa. Se describen recidivas y se ha registrado transformación carcinomatosa.

QUISTES NO ODONTOGENICOS

1. Nasoalveolar
2. Nasopalatino
3. Palatino medio, alveolar medio y medio mandibular. Glóbulomaxilar.

1. NASOALVEOLAR

• Lesión quística muy rara.

A pesar de que es una lesión de tejidos blandos, que no involucra el hueso, seguimos ubicándola dentro de esta clasificación.

= Lucas en 1964 ubicó este quiste como producto de la unión de 3 procesos del desarrollo facial: - proceso globular

- proceso nasal lateral
- proceso maxilar

= Killey opina que se origina del fondo del canal nasomaxilar, ubicado entre los procesos lateral maxilar y nasal.

- La O.M.S. se inclina por esta última, considerando que surge de la parte más baja y anterior del ducto lacrimonasal.

Caracteres clínicos

Pacientes adultos.

Tumefacción en el pliegue mucovestibular así como en el piso de la nariz cerca de la inserción del ala de la nariz en el maxilar, observándose claramente el rodete de Gerber.

Caracteres radiográficos

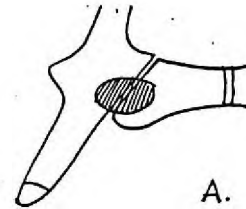
Sólo se hace visible utilizando una inyección de sustancia radiopaca (lipiodol); de otro modo no sería visible pues es extraóseo.

1.c. Histología

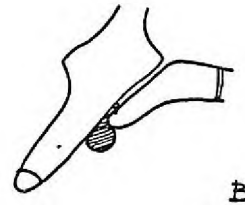
Epitelio pseudoestratificado que a veces puede ser ciliado.

2. NASOPALATINOS

Incluye dos subgrupos: 2.a. del canal incisivo
2.b. de la papila incisiva



A. Posición del quiste del canal incisivo en el maxilar



b. Posición del quiste de la papila palatina.

Qué más fiel que un espejo...?

Mirror 3

Pesada y Fluída

La mejor Silicona por Adhesión

KERR®



GRAL. LAS HERAS 1920
TELEF. 81 50 75 - 47 49 39

2.a. Del canal incisivo

- Es el quiste más común dentro de los no odontogénicos.

Se origina de restos epiteliales del conducto nasopalatino (estructura embriológica que se compone de un conducto o cordón de células epiteliales que se encuentra dentro del conducto incisivo que comunica las cavidades nasal y bucal).

Este conducto incisivo se forma cuando los procesos palatinos se fusionan con el premaxilar dejando un pasaje a cada lado del tabique nasal.

Se pueden producir por:

- trauma en el área de la papila por la masticación o por prótesis desajustadas.
- infección bacteriana a través del canal.

Caracteres clínicos

Se presenta a cualquier edad (4ª y 5ª década).

Pueden aparecer en cualquier punto del canal, pero la mayoría lo hacen en la porción más baja.

El aumento de tamaño es lento y pueden permanecer inactivos durante muchos años.

Caracteres radiográficos

Radiolucidez que reemplaza la imagen normal del canal incisivo y la fosa. Algunos quistes adoptan la forma de corazón dando la idea de un quiste par, pero la cavidad es unilocular.

Cuando el quiste es pequeño resulta difícil distinguirlo de la fosa incisiva normal.

Fosas incisivas de 6 mm. de diámetro se consideran dentro de lo normal. Cuando exceden esta medida parecen relacionados a quistes.

Histología

Casi siempre se encuentra epitelio escamoso cuando los quistes se ubican en la porción inferior del canal; en cambio suele ser de tipo respiratorio cuando se ubican más cerca de las fosas nasales.

En el tejido conjuntivo se pueden presentar glándulas mucosas.

De la papila incisiva

= Fue descrito como entidad por Thoma en 1936.

Se desarrollan del contenido epitelial de la fosa incisiva o del epitelio del borde posterior de la papila.

La cubierta mucosa de la papila tiene aspecto normal, pero periódicamente una tumefacción superficial, fluctuante y azulada aparece justo detrás de él, rompiéndose espontáneamente y descargando su contenido.

= La radiografía no nos revela ningún dato, puesto que es una lesión extraósea.

3. QUISTES PALATINO MEDIO, ALVEOLAR MEDIO Y MANDIBULAR MEDIO

Para la O.M.S. no existen evidencias de que estos quistes sean entidades; por el contrario se piensa que no lo son.

Para Kitamura, habiendo realizado un exhaustivo estudio embriológico de alveolar medio y del medio mandibular serían quistes primordiales, por lo tanto no deberían clasificarse como fisurales.

3.a. Quiste palatino medio

- Origen: proviene del epitelio atrapado a lo largo de la línea de unión de los procesos palatinos del maxilar.

Se localiza en la línea media del paladar duro entre los procesos palatinos laterales.

3.b. Quiste mandibular medio.

Raro, aparece en la sínfisis de la mandíbula.

- Origen: es discutido; para algunos autores sería una anomalía del desarrollo producido por la proliferación de restos epiteliales atrapados en la fisura mandibular media durante la fusión de las áreas mandibulares bilaterales. También existe la posibilidad de que este quiste provenga de restos odontogénicos de un supernumerario.

Clínicamente son asintomáticos. Los dientes en relación, son vitales.

Radiográficamente muestran imagen radiolúcida unilocular, bien circunscripta.

Histología: membrana quística delgada con epitelio estra-tificado.

3.c. Quiste alveolar medio.

Se desarrollan por delante de la papila incisiva, en medio del borde alveolar.

Se supone que derivan de la lámina dental de un mesiodens.

4. QUISTE GLOBULOMAXILAR (QGM)

Thoma los describe en 1937 como entidad clínica.

Características:

- Quiste fisural.
- Crece a partir de restos epiteliales atrapados en las suturas, durante el desarrollo de los huesos máxilo-faciales.
- Se encuentra localizado entre el incisivo lateral y canino del maxilar superior.
- Los dientes adyacentes son vitales.
- Radiográficamente es una zona radiolúcida en forma de pera invertida que desvía las raíces dentarias en el área del quiste.
- Histológicamente: recubierto por un epitelio poli-estratificado escamoso o columnar cilíndrico. El tejido conjuntivo está exento de inflamación.

Esta descripción clásica hecha por Thoma fue y es discutida por diversos autores. Tanto el aspecto fisural como el no odontogénico ha sido discutido por embriólogos. Kitamura y Sicher sostienen que en esta región los quistes deben ser primordiales. Wysocki (1991) analizó 37 casos con diagnóstico clínico de Quiste Glóbulo Maxilar, obteniendo los siguientes resultados:

- 19 quistes radiculares
- 6 granulomas periapicales
- 4 quistes periodontales laterales del desarrollo
- 3 queratoquistes odontogénicos
- 3 granulomas centrales a células gigantes
- 1 queratoquiste odontogénico calcificado
- 1 mixoma odontogénico

Vedtofte agrega en sus hallazgos al quiste paradental del desarrollo, no habiendo encontrado tampoco ningún quiste glóbulomaxilar.

Christ encontró que de tres casos que podrían cumplir los criterios para ser Q.G.M., dos eran queratoquistes odontogénicos y el restante tenía áreas en el epitelio sugerentes de un queratoquiste odontogénico.

Conclusiones:

- El Q.G.M. si existe realmente, es extremadamente raro.
- Deberían ser sacados de la clasificación de quistes no odontogénicos del desarrollo.

SEUDOQUISTES DE LOS MAXILARES

Son aquellos "quistes" que carecen de membrana epitelial; por tanto no son verdaderos quistes.

Incluye a 4 variedades que se denominan:

1. Quiste óseo traumático, quiste óseo solitario o quiste óseo simple.
2. Quiste óseo latente, o cavidad o defecto óseo estático de la mandíbula, quiste óseo estático o quiste de Stafne.
3. Quiste óseo aneurismático.
4. Defecto óseo hematopoyético.

1. QUISTE OSEO TRAUMATICO

Es un proceso no neoplásico relativamente frecuente en patología ósea general, de patogénesis incierta. En los maxilares es menos frecuente.

Para la OMS, es "una cavidad unicameral llena de líquido claro o sanguinolento, revestida por una membrana de espesor variable, constituida por tejido conectivo vascular laxo, donde pueden observarse células gigantes osteoclasticas y a veces áreas de hemorragia reciente o antigua, o cristales de colesterol".

Etiología

Existe amplia aceptación de la hipótesis de su origen a partir de una hemorragia intramedular post-traumática.

Habitualmente una hemorragia ocurrida en el tejido óseo esponjoso luego de un traumatismo cicatriza en la mayoría de los casos a través de la organización del coágulo, con eventual formación de tejido conectivo y tejido óseo neoformado.

Se ha planteado que luego de la injuria traumática de una zona de hueso esponjoso con médula hemopoyética encerrada por un hueso cortical denso, hay una falla en la organización del coágulo y por alguna razón no clara, se produciría la degeneración del éste coágulo, determinando la configuración de una cavidad vacía en el hueso.

En el desarrollo de la lesión las trabeculas óseas de la zona afectada se vuelven necróticas luego de la degeneración del coágulo, y son reabsorbidas por el tejido remanente normal.

La lesión aumentaría de tamaño en base al compromiso hemodinámico vinculado a la restricción del retorno venoso, causante de edema. Esta expansión de la cavidad cesaría al ponerse en contacto con hueso cortical. Por este motivo no es frecuente la expansión del maxilar como hallazgo clínico.

El antecedente traumático puede no aparecer en la historia clínica del paciente.

Otros autores han planteado otras fuentes de origen posibles:

- a partir de tumores que han sufrido degeneración quística.
- como resultado de un metabolismo cálcico deficitario, tal como aquel inducido por el hiperparatiroidismo.
- origen en la necrosis de la médula adiposa debido a isquemia.
- resultado final de una infección crónica.
- resultado de una osteoclasia vinculada a una circulación perturbada secundaria a traumatismo, con un balance desigual entre osteoclasia y reparación de hueso.

Clínica

- Más frecuente en jóvenes (promedio de edad 18 años).
- El 75% de los casos ocurre en la 2ª década de la vida.
- Los hombres son afectados algo más frecuentemente que las mujeres en relación 3/2.
- Más frecuente en el maxilar inferior, sobre todo en la zona posterior.

Qué más fiel que un espejo...?

Mirror 3™
Pesada y Fluída
La mejor Silicona por Adhesión



KERR®

GRAL. LAS HERAS 1920
TELF. 81 50 75 - 47 49 39

- Lo más frecuente es que sea una lesión asintomática y aparezca como hallazgo radiológico.
- En la mayoría de los casos los dientes de la zona afectada, conservan su vitalidad.
- Al abrir la cavidad, ésta contiene un material fluido, en pequeña cantidad, restos de coágulo o incluso nada.

Hallazgo radiológico

- Área radiolúcida de límites netos, a veces con un borde esclerótico, dependiendo de la duración de la lesión.
- El tamaño es variable.
- Cuando la radiolucidez engloba las raíces de los dientes, la cavidad puede tener aspecto lobulado o festoneado, dado por la extensión entre las raíces.
- Es raro el desplazamiento dentario y la lámina dura está intacta o parcialmente destruida.

Histopatología

- Macroscópicamente está caracterizado por una cavidad unicameral, llena de un líquido claro, cetrino o sanguinolento. La pared puede presentar crestas óseas de espesor variable pero que generalmente no atraviesan la cavidad. La superficie interna del quiste está tapizada por una membrana lisa, blancogrisácea, o amarillenta. La cortical ósea está conservada o levemente disminuida.

- Histológicamente la membrana del quiste está constituida por tejido conjuntivo vascular laxo, mostrando células gigantes osteoclasticas diseminadas y trabéculas óseas u osteoides neoformadas inmaduras, generalmente orientadas en forma paralela a la superficie. Puede haber áreas de hemorragia reciente o antigua, cristales de colesterol y grupos de células xantomatosas.

El tratamiento, debe ser conservador, basado en el curetaje y a veces a la aplicación de injertos óseos.

2. QUISTE OSEO LATENTE (Quiste de Stafne)

Es una alteración del desarrollo caracterizada por la inclusión de tejido glandular dentro del cuerpo de la mandíbula, o más frecuentemente adyacente a la superficie lingual del cuerpo de la mandíbula, en una depresión profunda bien circunscrita.

Fue reconocido por Stafne en 1942. La lesión no es rara.

La mayoría de los autores considera a esta entidad como un defecto congénito, aunque es raramente observable en niños. Es más frecuente en hombres que en mujeres.

Hallazgos radiológicos

Las lesiones habitualmente asintomáticas son generalmente reconocidas por estudios radiológicos fortuitos.

Se trata de una radiolucidez ovoidea, situado entre el canal mandibular y el borde inferior de la mandíbula, comúnmente en el área del 2º o 3er. molar, o justo antes del ángulo de la mandíbula.

Puede ser bilateral.

La lesión debe ser considerada como un defecto del desarrollo más que un verdadero proceso patológico. Una vez diagnosticada, no requiere tratamiento.

Puede plantearse el diagnóstico diferencial radiológico con el quiste óseo traumático, pero este habitualmente se sitúa por encima del canal mandibular.

3. QUISTE OSEO ANEURISMÁTICO

Es una lesión solitaria del hueso, que fue separada como entidad clínico patológica por primera vez por Jaffe y Lichtenstein en 1942.

Según la definición de la OMS: "es una lesión osteolítica expansiva, constituida por espacios de tamaño variable, llenos de sangre separados por tabiques de tejido conectivo, que contienen trabéculas de tejido óseo u osteoide y células gigantes de tipo osteoclastico".

Clínica

- Es una lesión de los jóvenes, generalmente menores de 20 años.
- Similar incidencia en ambos sexos.
- Puede haber antecedente clínico de traumatismo en el comienzo de esta lesión.
- Se puede localizar en todo el esqueleto, pero el 50% de los casos ocurre en huesos largos y columna vertebral.
- Pueden ser lesiones dolorosas, sobre todo al movimiento, y este dolor puede limitar el movimiento del hueso afectado. Puede haber también hinchazón de la zona afectada.

Manifestaciones bucales:

- Es más frecuente en el maxilar superior.
- Puede ser indolora.
- Puede haber historia de migración dentaria reciente con maloclusión.

Generalmente la vitalidad de los dientes vinculados a la lesión está conservada.

Hallazgo radiológico

- Se trata de una expansión ósea quística unilocular o multilocular.
- Aspecto característico en "pompas de jabón".
- La cortical ósea puede estar destruida, e incluso puede haber extensión a tejidos blandos.
- La reacción perióstica es ostensible.
- Los hallazgos radiológicos son menos característicos en los maxilares que en los huesos largos del resto del esqueleto, motivo por el cual el diagnóstico no puede basarse sólo en los hallazgos radiológicos.
- El diagnóstico diferencial radiológico plantea: Algún quiste odontogénico o tumor, el granuloma central de células gigantes y otras lesiones primarias del hueso como el hemangioma o tumores secundarios en hueso.

Histopatología

La lesión está caracterizada por grandes espacios cavernosos o senos vasculares, rodeados por tejido conjun-

tivo fibroso que carece de tejido elástico o muscular que caracteriza a los vasos sanguíneos.

En el tejido conjuntivo se observan fibroblastos, células gigantes multinucleadas que obligan a veces a plantear el diagnóstico diferencial con una lesión central a células gigantes, y cantidad variable de osteoide y hueso.

Patogenia

Es una entidad nosológica de naturaleza discutida, aunque claramente no neoplásica.

Wang (1969) ha planteado la etiología traumática. De hecho en sus casos de Quiste óseo aneurismático el 71% contaba con el antecedente traumático.

Para Jaffe y Lichtenstein el traumatismo sólo pone en evidencia una lesión preexistente.

Thompson (1954) ha planteado un defecto vascular subyacente tales como la rotura de vasos periósticos o nutricios.

Se ha planteado que el Q.O.A. sea un fenómeno secundario a una lesión ósea preexistente, que sería destruída por este proceso. En este sentido se ha planteado que puede sobrevenir en los fibromas osificantes, en los fibromas cementificantes, en la displasia fibrosa y en los granulomas centrales a células gigantes.

Tratamiento

Es quirúrgico conservador, con curetaje exhaustivo. En las lesiones mayores se ha planteado la radioterapia, con el peligro subsecuente de un sarcoma secundario a radioterapia.

4. DEFECTO OSEO HEMATOPOYETICO (Defecto osteoporótico focal)

No se trata de un verdadero proceso patológico.

La imagen radiológica plantea el diagnóstico diferencial con las entidades anteriores.

Es una lesión asintomática, localizada sobre todo en el maxilar inferior zonas premolar y molar.

No existe preferencia por sexo o edad.

Radiológicamente se trata de una lesión radiolúcida con un ribete osteos clerótico en las lesiones más evolucionadas.

Si se aborda dicha cavidad el contenido corresponde histopatológicamente a médula ósea hematopoyética o médula adiposa. En la primera se aprecian las 3 series medulares habituales, donde destacan las células gigantes megacariocíticas. Existe maduración de las 3 series hemáticas.

No debe ser tratado en forma especial, ya que no se considera una enfermedad.

BIBLIOGRAFIA

1. ABRAMOVICH, A. Embriología de la región maxilo-facial. Ed. Buenos Aires. Ed. Ursino, 1976.
Davis, W.L. Histología y Embriología Bucal. 1ª Ed. México. Interamericana - Mc Graw-Hill, 1988.
2. ACKERMAN, G.L. The Unicystic Ameloblastoma. A clinicopathological study of 57 cases. J. Oral Pathol. 17:541-546, 1988.
3. AHLFORS, EVA. The odontogenic Keratocyst: A Benign cystic Tumor. J. Oral Maxillofac. Surg. 42: 10-19, 1984.
4. ANNEROTH GORAN. Calcifyin Odontogenic Cyst. Oral Surg. 39(5): 794-801, 1975.
5. AZAS BADRI. Dentigerous Cysts Associated with Second Mandibular bicuspids in children: Report of five cases. Journal of Dentistry for children, January-February. 29-31, 1973.
6. BOJ, R. D.C., Aneurismal bone of the jaws. J. Oral Surg. 16(3):248-253, Mar. 1979.
7. BRANNON, ROBER. The Odontogenic Keratocyst. A. clinicopathologic study of 312 cases. Part II Histologic features. Oral Surg. Vol. 42, Nº 2 February, 1977.
8. BOOK, A. H. Developmental Arrest of permanent tooth germs following pulpal infection of deciduous teeth. Brit. dent. J. 139-9 July 1, 1975.
9. BROWNE, R.M. Malignant change in the epithelium lining odontogenic cysts. Cancer May. 1972. 1199-1207.

10. BUCHNER, A. The Histomorphologic Spectrum of the gingival cyst in the adult. *Oral Surg.* 48: 532-539, 1979.
11. CHRIST, THOMAS. The globulomaxillary cyst. An embryologic misconception. *Oral Surg.* 30 (4): 515-526, 1970.
12. COTTEN, S. et al: Multiple basal cell carcinoma Syndrome. *J. Oral Med.* 37(3):69-73, July-sep. 1982.
13. ESGUEP, A. Reconsideración diagnóstica de quistes globulomaxilares. *Rev. Asoc. Odont. Arg.* 60 (4): 215-216, jun. 1981.
14. FAY, J.T. et al. Scamous odontogenic tumors aviging in odontogenic cysts. *J. Oral Med.* 36 (13) 35-38, April-Jun 1981.
15. GAIT, C. Solitary bone cyst of the mandibule. Report of a case. *Br. J. Oral. Surg.* 13 (13): 250-253.1976.
16. GEORGE, D.I., GOULD, A.R., BEHR, M.M. "Intraneural epithelial islands associated with a periapical cyst". *Oral Surg.* 1984; 57:58-61.
17. KILLEY, M. C. Lesiones quísticas benignas de los maxilares., su diagnóstico y tratamiento. 1ª Ed. Bs. As. Editorial Mundi, 1979.
18. KITAMURA, H. Origin of non odontogenic consideration of fissural cyst *Bull. Kanagana Dent.* 4: 1-17, 1976.
19. KEOCHGERIAN, V. "Quistes y Seudoquistes de los maxilares". En Di Píramo, S. *Anatomía Patológica General y Buco Dental.* Montevideo. Librería Médica Editorial. 1990.
20. MAIN, D. M. Epithelial jaw cyst 10 year of the classification. *J. Oral Pathol.* 14 (1): 1-7 jan. 1985.
21. NOYES, F. *Dental Histology and Embriology.* 5ª Ed. Philadelphia. Lea & Febiger. 1938.
22. SHEAR, M. Cysts of the jaws, recent advances. *J. Oral Pathol.* 14 (1) 43-59, jan 1985.
23. STAM, F. C. et al. Pigment in the lining of nasopalatine duct cyst. Report two cases. *J. Oral Pathology.* 8 (1): 170-175, 1974.
24. TEN CATE, A.R. *Histología Oral. Desarrollo, estructura y función.* 2ª Ed. Buenos Aires, Editorial Médica Panamericana. 1986.
25. WOOLGAR, J. A. A comparative study of the clinical and histological features of recurrent and nonrecurrent odontogenic keratocysts. *J. Oral Pathol.* 1987, 16:124-128.
26. WRIGHT, J., The odontogenic keratocyst: ortoqueratinized. *Oral Surg.* 609-617 jun. 1981.
27. WYSOCKI, G. Histogenesis of the lateral periodontal cyst and the gingival cyst of the adult. *Oral Surg.* 50 (4): 327-334, 1980.