

# Neuroma Traumático Mandibular

## Caso Clínico

Dr. Silvio A. Scardovi\* y Dra. Patricia E. Pirez\*\*

### RESUMEN

En el presente trabajo se presenta un caso clínico de "Neuroma traumático" a nivel mandibular, conjuntamente con su diagnóstico histológico y tratamiento quirúrgico recibido. Se realiza una somera descripción y discusión de las generalidades y características de estas lesiones en la cavidad bucal, poniendo de manifiesto las muy escasas publicaciones a nivel nacional e internacional encontradas.

### INTRODUCCION-DEFINICION

El "Neuroma traumático" no se trata de un tumor verdadero sino de una "hiperplasia simple". Consiste en una proliferación exuberante, no neoplásica de un nervio, como consecuencia de accidentes traumáticos y/o iatrogénicos quirúrgicos sobre el tejido nervioso.

En 1939 Cahn (1) publica uno de los primeros casos en la boca, aunque el mismo autor hace referencia a uno anterior de Thoma. Luego publicaron casos: Oringer en 1948 (2), Green en 1953 (3), Shafer y Moorman (4), Mc. Kay (5) y Hecht en 1957 (6), Robinson y Slavkin (7) en 1965, Trodahl y Carrol (8) en 1967, Rasmusen (9) en 1980 y Sist y Greene (10) en 1981.

En general las publicaciones son escasas y estadísticamente son excepcionales en los territorios bucales.

Desde un punto de vista conceptual el sistema nervioso periférico es un sistema extenso representado por el tejido nervioso extracerebral, la médula espinal, nervios somáticos, autónomos, receptores terminales y estructuras de sostén.

Se origina cuando los axones crecen fuera del tubo neural y son recubiertos por las células de Schwann, siendo por lo tanto de origen ectodérmico (11-12-13). A medida que se van formando los nervios periféricos, las células de Schwann migran desde los ganglios espinales orientándose paralelas a los axones, a los cuales encierran o rodean con su citoplasma creándose la vaina de mielina por la propia síntesis y espirilamiento de la membrana plasmática Schwanniana (12-13 y 14).

En los nervios no mielinizados varios segmentos axónicos están envainados por una célula de Schwann común y no están encerrados, sino revestidos por una o unas pocas capas de membrana plasmática.

\* Asistente Clínica Quirúrgica 2do Facultad de Odontología

Jefe Serv. Cirugía B.M.F. de la D.N.S.F.F.AA.

\*\*Integrante del Serv. Cirugía B.M.F. de la D.N.S.F.F.AA.

Agradecimientos: Dra. Myriam Perez Caffarena

Dra. Laura Cossetti

En los nervios desarrollados una capa de tejido conectivo o epineuro rodea todo el tronco nervioso y cada uno de los haces. La unidad de tejido conectivo más pequeña que rodea cada fibra nerviosa es el "endoneuro" y está conformado por una red de colágeno, vasos sanguíneos y fibroblastos (12-15-16).

Si bien el tejido conectivo de revestimiento es un elemento de sostén, el elemento "crítico" lo constituye la célula de Schwann. La misma tiene funciones de:

1. Protección mecánica al axón.
2. Protección y mantenimiento de la vaina de mielina.
3. Servir como tubo para guiar a las fibras nerviosas en regeneración (12)

### CASO CLINICO

1. Datos personales: P.C.G., sexo masculino, caucásico, casado, jubilado, de 72 años de edad y nacionalidad oriental.

2. Motivo de consulta: "dolor muy fuerte" en el maxilar inferior.

3. Historia de la Enfermedad: dolor que comenzó hace aproximadamente 30 años y ha ido aumentando en forma gradual.

Características del dolor: espontáneo, de tipo lancinante, que en sus inicios fue leve y permitía conciliar el sueño.

Ubicación: bien localizado a nivel de la encía y la piel correspondiente al sector anterior del hemimaxilar inferior izquierdo, sobre la zona del foramen mentoniano.

Intensidad: dolor muy fuerte cuya intensidad va en aumento a medida que transcurre el tiempo.

Evolución: es a empujes cada vez más frecuentes, que no le permiten conciliar el sueño y en oportunidades le despiertan en la noche; no existen fenómenos concomitantes ni factores que lo provoquen o agraven. El paciente relata que masajeando la piel de la zona en forma leve y circular durante algunos minutos, tiende a desaparecer el dolor.

Tratamientos recibidos: en las múltiples consultas realizadas le indicaron antibióticos, analgésicos,

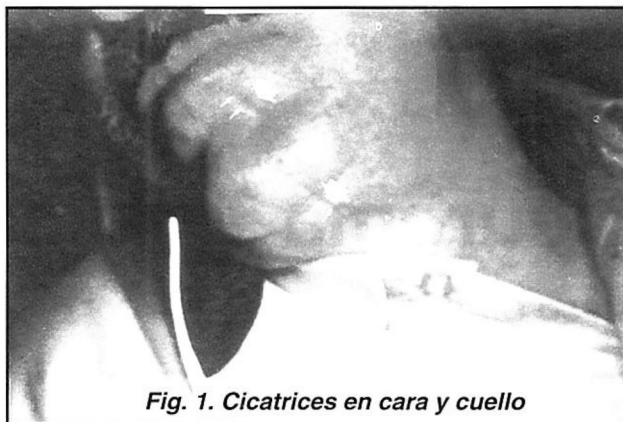


Fig. 1. Cicatrices en cara y cuello

antiinflamatorios, vitaminas, etc, sin obtener ningún tipo de mejoría.

4. Antecedentes personales: preinfarto y hemiplejia sin secuelas actuales, hace unos 10 años. Hepatitis virus "A" sin secuelas. El resto de aparatos y sistemas s/p.

5. Antecedentes familiares: s/p.

6. Examen clínico: paciente lúcido, ambulatorio, muy colaborador y con buen estado nutricional. El examen loco-regional es s/p a excepción de dos cicatrices lineales en el tercio inferior de cara y cuello producidas por una herida de arma blanca hace treinta años. (fig.1). Una de ellas comienza debajo del vermellón del hemilabio inferior izquierdo, en la unión de su tercio proximal con el tercio medio y se continúa de arriba a abajo hasta el surco mentolabial correspondiente. La otra, a nivel del cuello, comienza en el mentón y atraviesa la región suprahiodea a 1 cm. a la izquierda de la línea media y se extiende por 3 cm. aproximadamente. La piel que las recubre es de aspecto normal y a la

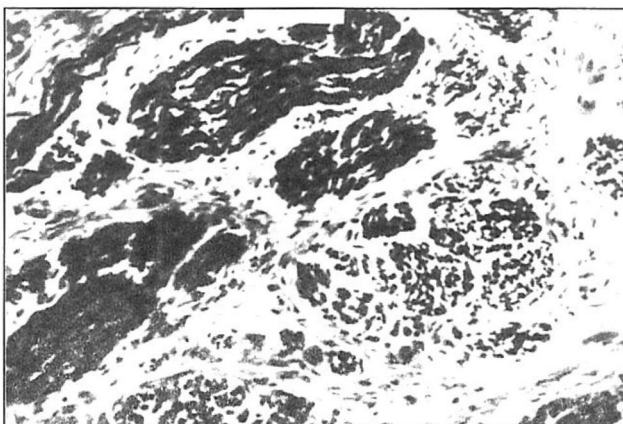


Fig. 2. Anatomía Patológica

palpación se advierten adherencias.

**Zona motivo de consulta:** Intrabucalmente se observa en fondo de surco a nivel del 33,34 y 35 sobre la tabla vestibular, una deformación de límites indefinidos, sin cambio de coloración en la mucosa, de unos 3 cm. de diámetro y ligeramente ovalada. A la palpación es firme, sesil, lisa, adherente al plano profundo y discretamente sensible. Los dientes de la zona son vitales, sin caries, con aumento de corona clínica, bolsa patológica, per-

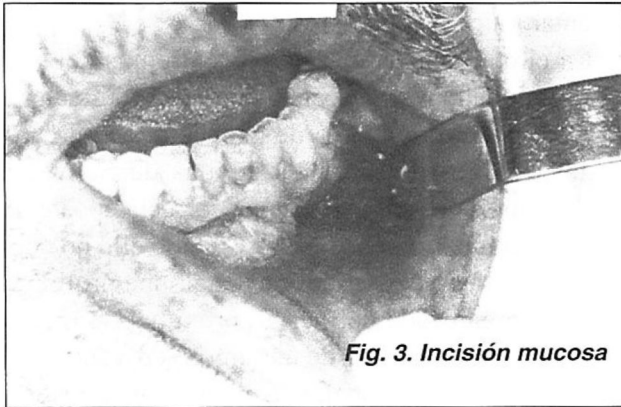


Fig. 3. Incisión mucosa

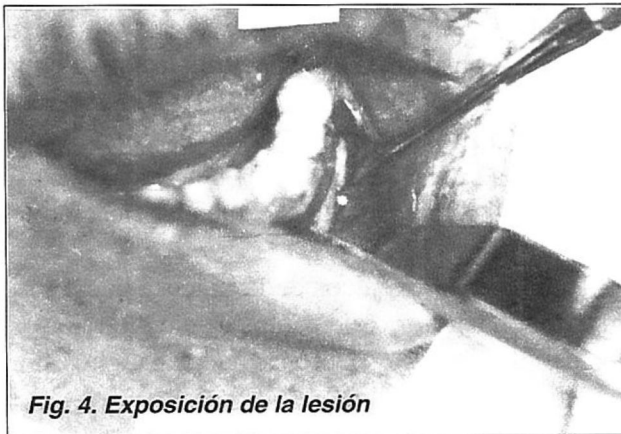


Fig. 4. Exposición de la lesión

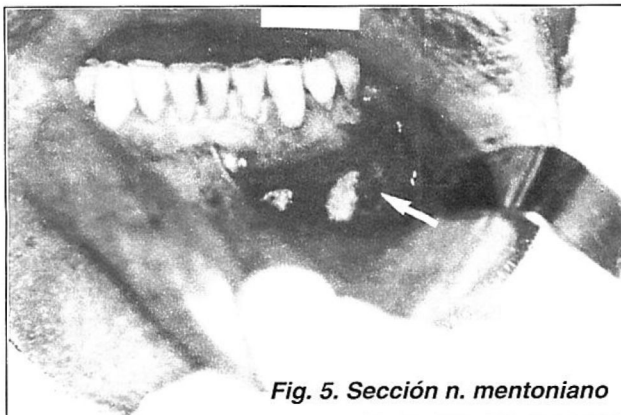


Fig. 5. Sección n. mentoniano

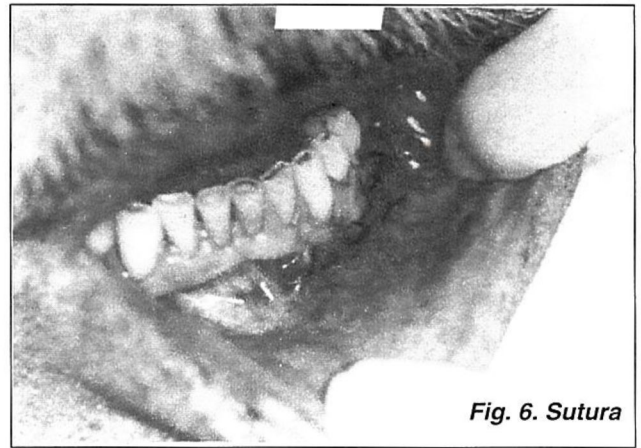


Fig. 6. Sutura

cusión negativa y sin movilidad.

7. Exámenes radiológicos: Rx apicales y OPT son s/p.

8. Diagnóstico clínico presuntivo: **neuroma traumático.**

9. Biopsia: el informe biopsico dice: "elementos de filetes nerviosos interrumpidos por tejido conectivo fibroso y adiposo característicos de un neuroma traumático" (fig.2). El estudio anatómico patológico fue realizado en la Cátedra de Anatomía Patológica de la Facultad de Odontología, Montevideo, Uruguay.

10. Plan de tratamiento: excéresis quirúrgica de la lesión bajo anestesia local regional.

## ACTO OPERATORIO

Anestesia regional bilateral a los nervios dentarios inferiores, linguales y al nervio bucal izquierdo.

Incisión mucosa con bisturí de corte frío, a 5 mm. del borde libre de encía desde el 42 hasta el 36 (fig.3). Decolamiento de la mucosa y fibras musculares hasta la basilar del hueso mandibular. Expuesta la lesión se corta el periostio a 1 cm. del borde de la misma y se desprende con legra del tejido óseo (fig.4). Se pinza el tumor y se secciona el nervio mentoniano a nivel de su emergencia del conducto (fig.5). Se repone el colgajo mucoso sobre la cortical externa y se sutura a puntos separados (fig.6).

El post-operatorio inmediato incluye ATB por siete días, analgésicos comunes por 72 horas y bolsa de hielo por 48 horas.

Realizado el tratamiento quirúrgico, el paciente re-

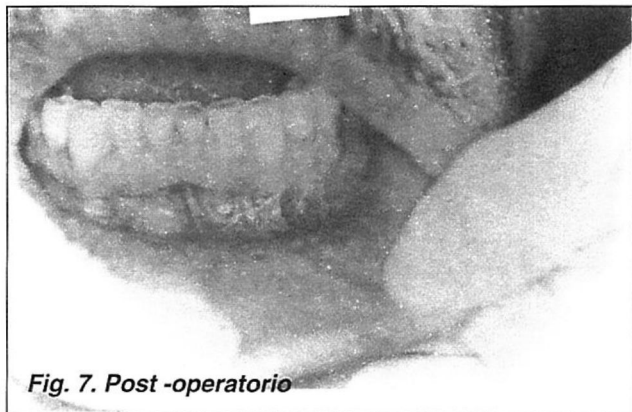


Fig. 7. Post-operatorio

lata la desaparición total e inmediata del dolor. Describe la prevista zona de anestesia del hemilabio inferior izquierdo y mentón.

Al control anual no existen síntomas ni signos de recidiva. La zona de anestesia se ha reducido a las inmediaciones del conducto mentoniano y el enfermo manifiesta satisfacción por el tratamiento recibido (fig.7).

## DISCUSION

Con respecto a la etiopatogenia de los **neuromas de amputación** de la cavidad bucal aparecen como consecuencia de:

a) Actos quirúrgicos en los que se secciona o comprime involuntariamente un tronco nervioso. (1-3-4-6-8-9-10-11-17-18-19-20). Dichos actos pueden ser: extracciones dentarias (21), resección de glándulas salivares, Caldwell-Luc, etc. Robinson y Slavkin (7) reportan 10 casos, ocho de los cuales tenían lesiones del hueso alveolar posteriormente a extracciones dentarias. Según Grinspan (11), Bernier halló neuromas traumáticos post resección de tumores en glándulas salivares mayores.

b) Fracturas maxilares que involucran elementos nerviosos y tienen una reducción incorrecta de los cabos fracturarios (11-17-18-19).

c) Accidentes variados de los tejidos blandos en los cuales se seccionan o comprimen estructuras nerviosas por coágulos, cicatrices, etc, (11-17-20 y 22). Coincidentemente el caso clínico descrito presenta antecedentes de una lesión cortante de los tejidos blandos de la zona mentoniana de larga data (30 años).

La reparación de los nervios traumatizados comienza con la proliferación de los cilindros eje de las células de vainas neuro-lemales (cél. de Schwann) y el endoneuro (23-24). Si los extremos seccionados por alguna razón no se reúnen, el nervio continúa proliferando en una masa no organizada de fibras nerviosas, colágenas y tejido adiposo que constituyen los denominados neuromas traumáticos. El tiempo que demoran en constituirse es de aproximadamente de 3 semanas (11-24) y resultan claramente de una falla en el organismo al intentar unir los segmentos separados.

En circunstancias ideales, los extremos del nervio seccionado restablecen la continuidad gracias a un crecimiento ordenado de axones desde el cabo distal a través de tubos de células de Schwann proliferantes que mantienen una correcta aposición entre ambos extremos (12-23). Cuando ello no ocurre o cuando no existe muñón distal, una proliferación desorganizada del nervio proximal da origen al neuroma. No se trata de un tumor verdadero sino de un proceso reaccional, una hiperplasia simple de los nervios en respuesta a una sección o traumatismo.

Según Grinspan (11) son "neuromas falsos" porque sólo se reproducen las células de envoltura o sostén y no los elementos constituyentes de las neuronas a saber: células y fibras nerviosas. En su obra de 1982 (11) cita la siguiente clasificación:

Tumores neurogénicos de la mucosa bucal (originados en nervios o elementos de envoltura o sostén de los mismos) y neuronas de los ganglios simpáticos.

### A. Neuromas verdaderos.

#### 1. Nevos.

##### a. Neuroma verdadero propiamente dicho.

##### (1) Mielínicos.

##### (2) Amielínicos.

#### 2. Blastomas (derivan de neuronas simpáticas).

##### a. Benignos.

##### (1) Ganglioneuromas.

##### b. Malignos.

##### (1) Neuroblastomas ( simpaticogonias).

##### (2) Ganglioneuroblastomas.

## B. Falsos neuromas

## 1. Lemmocitarios.

## a. Hiperplasia simple.

**(1) Neuroma de amputación**

## b. Hiperplasias malformativas.

## (1) Gliomas periféricos.

(2) Epulis congénito (tumor de Abrikossoff congénito).

## c. Hiperplasias blastomatosas.

## (1) Schwannoma (neurilemmona o neurinoma).

## (2) Tumor de Abrikossoff.

## 2. Mixtos (lemmocitarios y conectivos).

## a. Benigno.

## (1) Neurofibroma (nevo)

## b. Maligno.

## (1) Neurofibrosarcoma.

Ya en 1965 la clasificación de la OMS (25) que a continuación se transcribe, incluye el "neuroma traumático" dentro de las lesiones seudotumorales:

Tumores benignos y lesiones seudotumorales de la mucosa bucal (OMS: clasificación desde el punto de vista histológico)

## I. Tumores de epitelio escamoso.

## II. Tumores de epitelio glandular.

## III. Tumores de tejidos blandos.

## IV. Tumores de sistema melanógeno.

V. Tumores de Histogénesis controvertida o insegura.

## VI. Tumores no clasificados.

## VII. Lesiones seudotumorales.

## 1. Verruga vulgaris.

## 2. Hiperplasia papilífera.

## 3. Lesión linfoepitelial benigna.

## 4. Mucocele.

## 5. Proliferación fibrosa.

## 6. Fibromatosis congénita.

## 7. Xantogranuloma.

## 8. Granuloma piógeno.

## 9. Granuloma periférico de células gigantes.

**10. Neuroma traumático.**

## 11. Neurofibromatosis.

Respecto a las manifestaciones clínicas de las lesiones en estudio y considerando la opinión de diversos autores, se puede aseverar que el **neuroma**

**traumático** es una lesión que puede manifestarse a cualquier edad, sin predilección de sexos y razas, variando de un paciente a otro tanto en los accesos como en la intensidad de la sintomatología (11-18-19-20-22-26).

Los casos muy dolorosos pueden deberse a una mayor compresión del tejido cicatrizal que rodea al nervio (11-17-20), situación establecida en el caso presentado.

Clínicamente puede observarse como una formación nodular rojiza y dura que alcanza un tamaño de 1 a 2 cm. de diámetro (11-17) o hasta 3 cm. (18) lo que coincide con el del enfermo tratado.

Las zonas más frecuentes de aparición son: la mandíbula a nivel del foramen mentoniano y en la vecindad del agujero infraorbitario en el maxilar superior (5-7-8-11-17-18-19-20), apareciendo en este último algunas veces anestesia del ala de la nariz y del labio superior (11-17).

Dentro de las diversas manifestaciones clínicas el dolor es el más frecuente, le siguen la parestesia, los fenómenos concomitantes motores, sensoriales, reflejos, vasomotores y tróficos del área inervada por el nervio seccionado (11-17-19-20).

El dolor tiene características de espontáneo y que ocasionalmente se irradia, habiéndose registrado casos de existencia de una neuralgia refleja que abarca otras regiones alejadas de la cara (11). La presión digital en algunos casos pueden ocasionar dolor e incluso a veces irradiarse el mismo a lo largo del nervio afectado (11-17-18-20). En el caso presentado tal situación era inversa ya que con masajes circulares el enfermo aliviaba la crisis dolorosa.

Clínicamente la mucosa que recubre la lesión presenta aspecto normal (11-17-18-19-20).

Desde el punto de vista histológico la coincidencia de los autores es total. Es patognomónico observar una masa de neurofibrillas irregulares y células lemnocitarias Schwannicas inmersas en un estroma de tejido conectivo de proporciones muy limitadas o abundantes, formando un tejido cicatrizal bulboso (11-20-23-24). En la periferia adopta arquitecturas fasciculadas y en la parte central se estremezclan con una hiperplasia histofibroblástica asociada y escasos linfocitos. No se observa cápsula (11-20-23-24).

El tratamiento del neuroma traumático no es punto de discusión ya que existe criterio unánime de excéresis quirúrgica, incluyendo una pequeña parte del nervio proximal. (1-2-3-7-8-11-17-18-19-20). KAHN (1) utilizó electrocirugía, otros (8-10-11) utilizan el "corte frío".

Referente a la evolución autores como ORIBE (18) expresan que no son frecuentes las recidivas; en cambio otros como GRINSPAN (11) opinan que son muy recidivantes por lo que la extirpación debe incluir "neuroma" y tejidos circundantes siendo la unión de los cabos nerviosos imposible de realizar una vez extirpado el neuroma.

---

## CONCLUSIONES

---

1. El neuroma traumático es una lesión pseudotumoral, no es un tumor verdadero.
2. A pesar de su excepcionalidad las localizaciones más frecuentemente descritas en los territorios B.M.F. son las proximidades del conducto mentoniano y conducto infraorbitario.
3. La manifestación clínica predominante es el dolor.
4. Existe siempre, previo a la lesión un antecedente traumático importante producido hace meses o años.
5. El tratamiento quirúrgico es siempre el recomendado.
6. El resultado positivo obtenido mediante la cirugía realizada en el enfermo presentado avala la indicación de la misma.

---

## SUMMARY.

---

A Clinical case of traumatic neuroma in the mandible bone is presented, with the histological diagnosis and the surgical treatment. A brief description and discussion concerning this kind of pathology in the oral cavity is done, remarking the very few published works founded in the national and international literature.

---

## BIBLIOGRAFIA.

---

1. CAHN L. Traumatic neuroma. *Am. J. Orthod.*, 1939;25:190
2. ORINGER MJ. Neuroma of mandible. *Oral Surg.*, 1948;1:1135
3. GREEN H. Amputation neuroma. *J. Oral Surg.*; 1953;11:256
4. SHAFER W., MOORMAN W. Traumatic amputation neuroma. *J. Oral Surg.*, 1957;15:253
5. McKAY C. Two neurogenic tumors of the oral cavity. *Oral Surg.* 1957;10:32
6. HECHT S. Amputation neuroma. *Oral Surg.*, 1957;10:475
7. ROBINSON M. SLAVKIN H. Dental amputation neuromas *Am. Dent. Assoc.*, 1965;70:662
8. TRODHAL J., CARROLL G. Traumatic neuroma of mandibular ridge. *Oral Surg.* 1967;24:563
9. RASMUSEN O. Painful traumatic neuromas in the oral cavity. *Oral Surg.*, 1980;49:191.
10. SIST J., GREENE G. Traumatic Neuroma of the oral cavity. *Oral Surgery.*, 1981;51:394.
11. GRISPAN D. *Enf. de la boca. Tomo IV. Bs. As.: SAICF.* 1982.
12. ENZINGER WEISS. *Tumores de tejidos blandos. Bs. As. Ed. Panam.* 1985.
13. CHURCH RL., TANZER M, PFEIFFER S.S. Collagen and procollagen production by a clonal line of Schwann cells. *Proc. Nat. Acad. S.* 1963;10:1943.
14. BURKET W.E. The histological fine structure of perineurion. *anat Rev.*, 1967;158:177.
15. OCHOA J. MAIR W. The normal nerve in man. Ultrastructure and numbers of fibers and cells. *Acta Neuropathol.* 1969;13:197.
16. THOMAS P. The connective tissue of peripheral nerve. An electron microscopic study. *J. Anat.* 1963;97:35.
17. BORGHELLI R. *Temas de Patología bucal clínica. Tomo II. Ed. Mundi; Argentina.* 1979.
18. ORIBE JA. *Cirugía Maxilo-facial. Argentina López Librería Edit.* 1987.
19. SHAFER WG. *Tratado de Patología Bucal. Ed. Interamericana.* 1986.

20. REGEZZI J.A. Patología bucal. Bs. As. Ed. Interamericana. 1986.

21. OBERMAN H., Neurogeneous tumors of the head and neck. Cancer, 1967;20:1992.

22. BERNIER J. Tratamiento de las enfermedades orales, Bs. As. Ed. Omeba, 1959.

23. NATHANIEL E., PEASE DC. Collagen and basement membrane formation by Schwann cells during nerve regeneration. J. Ultrastruct., 1963,9:550.

24. LASSMANN H., AMMERER H. Schwann cells and perineurium in neuroma: Some morphological Aspects. Virchows Archiv. (Cell Pathol.) 1965;15:313.

25. OMS. Clasificación Internacional de enfermedades, Revisión 1965, Vol 1, Ginebra, 1968.

26. CIESLAK A., STOUT. Traumatic and amputation neuromas. Arch Surg, 1946;53:646.

27. SNYDER C., KNOWLES R.P. Traumatic Neuromas. J. Bone Joint Surg., 1965;47A:641.

*Dirección del autor:  
Dr. Silvio Scardovi  
Buenos Aires 675/301  
C.P. 11.100.-Montevideo, Uruguay.*