

Linfangiomas bucales

Linfangioma de bóveda palatina (Caso clínico)

Dr. Silvio Scardovi(*)

Palabra clave: Linfangioma de bóveda palatina

INTRODUCCION

Definición: Las lesiones linfangiomatosas son ectasias o hiperplasias de los vasos linfáticos que pueden tener asiento en: piel, mucosas, tejido subcutáneo fascias, músculos e incluso en los órganos internos.

Características y clasificación: En el cuadro N° 1 se propone la clasificación de estas lesiones. La localización del linfangioma bucal predominante es la lengua, luego siguen los labios, la mucosa bucal yugal y excepcionalmente en el paladar (Thoma, K. (10)).

Estadísticamente según M. Bastos (6) los linfangiomas bucales son casi todos en su totalidad displásicos, congénitos. Aparecerían antes de los diez años de edad y luego por algún motivo desconocido podrían tener un crecimiento más o menos acelerado en otras edades. Las formas adquiridas o derivadas de traumatismos que provocan la obstrucción linfática son excepcionales.

El caso clínico a presentar corresponde a la variedad del linfangioma displásico superficial en su forma clínica «verrucosa o tumoral vegetante».

Histología: las lesiones están constituidas por una gran masa de vasos linfáticos de endotelio muy fino con linfa coagulada en su interior, característica ésta diferencial con los hemangiomas que tienen paredes gruesas y gran cantidad de hematíes.

Diagnóstico: al diagnóstico se llega a través de cuatro pasos: anamnesis - examen clínico - punción exploradora - biopsia.

Pronóstico y tratamiento: El pronóstico depende del tamaño y de la ubicación de la lesión. El

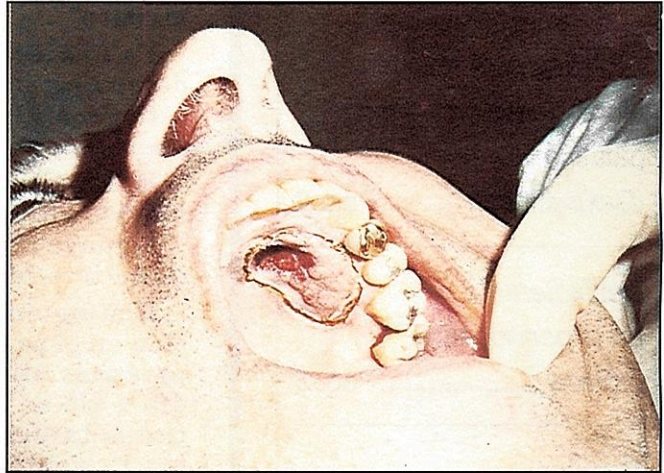


FOTO 1

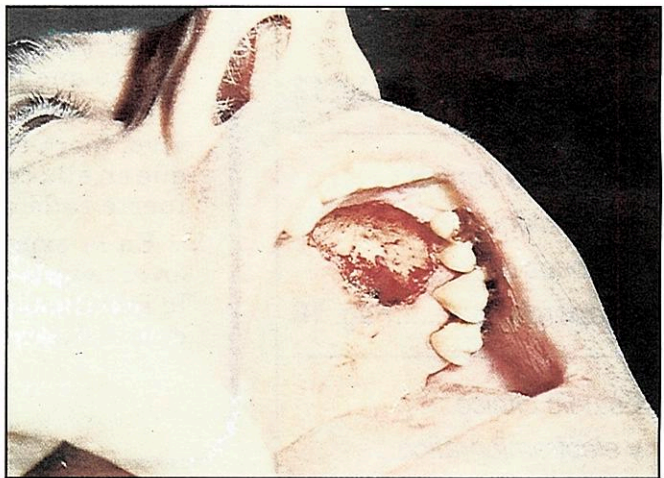

FOTO 2

tratamiento puede ser radical o conservador. Los tratamientos radicales consisten en cirugía con margen de seguridad reducido y generalmente con bisturí eléctrico. Este tipo de tratamiento estaría contraindicado en las formas elefantíasicas linguales.

El tratamiento conservador, como en los angiomatos (Thoma (10)) puede hacerse en base a inyecciones de esclerosantes (morruato de sodio) o con hialuronidasa. La radioterapia puede ser efecti-

(*) Asist. de Clínica Quirúrgica 2do. de Fac. de Odont. Montevideo- Uruguay.

Trabajo realizado en la Fac. de Odont. de Montevideo. (Año 1985).

Fecha de entrega del trabajo: Julio/92

va solo en tratamientos precoces (Schuchard (8)).

CASO CLÍNICO

Se trata de un paciente masculino, de raza blanca, 53 años de edad, derivado a clínica Quirúrgica 2º de Facultad de Odontología de Montevideo, en el mes de octubre del año 1985.

Motivo de consulta: «gran inflamación del paladar». Al interrogatorio el enfermo relata que comenzó con una tumefacción de un centímetro de diámetro que en aproximadamente un mes ha llegado a los 3 cm; no recuerda lesión previa aunque relata que ese sitio siempre parecía más engrosado que el resto de la bóveda palatina pero sin sintomatología. Actualmente tiene ardor y dolor sobre todo al alimentarse. Ha recibido tratamiento con antibióticos, antiinflamatorios, analgésicos y antisépticos locales desde el comienzo, sin experimentar mejoría.

Examen clínico: a la inspección se observa una lesión sobre la bóveda palatina, lado derecho sobrepasando la línea media. Es circunscripta, de aspecto tumoral, polilobulada, de superficie verrucosa, vegetante, de color rojo fuerte en algunos sectores, exulcerados y más pálidos en otros. El tamaño aproximado es de 4 cm en forma ovalada antero posterior. Consistencia: depresible y en zonas fluctuante. No duele a la palpación excepto en las zonas ulceradas o exulceradas, las cuales son muy pequeñas.

La punción exploradora muestra unas pocas gotas de un líquido rosa muy pálido. Se procede también en esta consulta a la toma biopsica, la cual se envía a Anatomía Patológica de la Fac. de

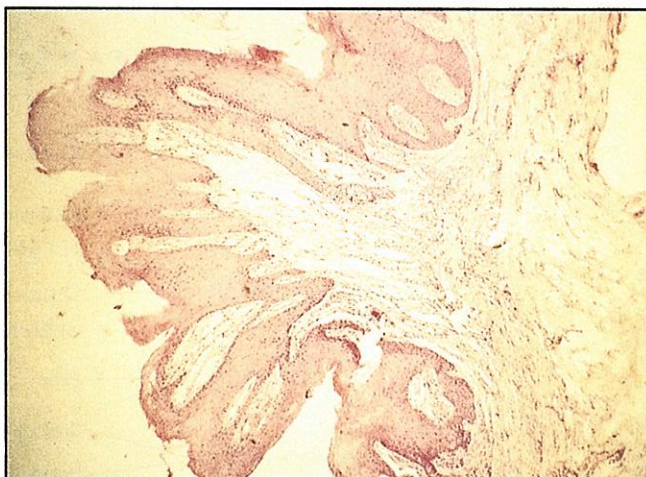


FOTO 3

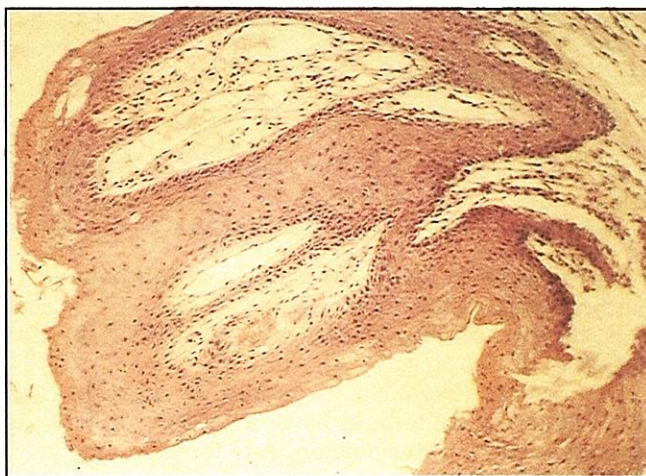

FOTO 4

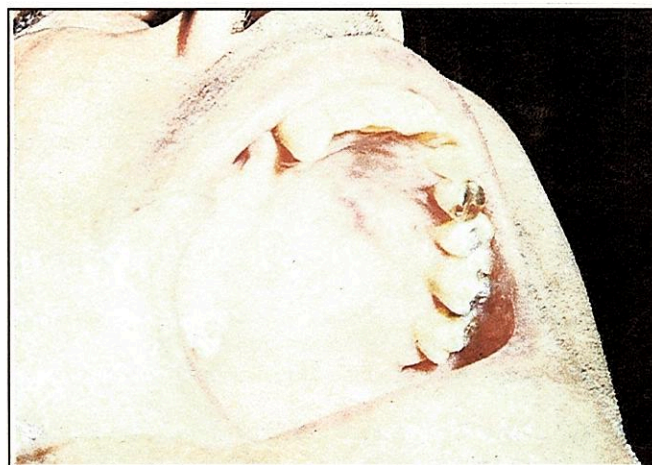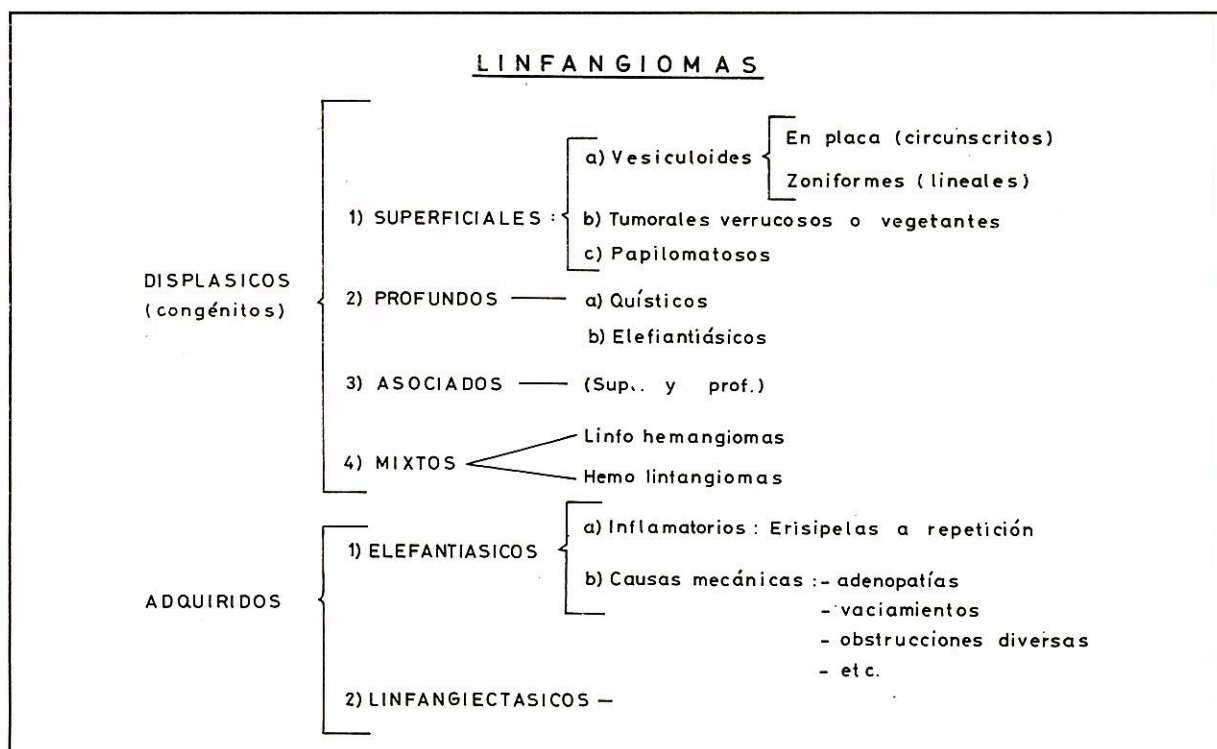


FOTO 5

Odontología de Montevideo. El informe resultante es: «posible lesión: linfohemangioma».

TRATAMIENTO: Se opta por el tratamiento radical, o sea la excéresis quirúrgica total del tumor. El acto quirúrgico se desarrolló de la siguiente forma:

- 1- Anestesia a ambos N. palatinos anteriores y nasopalatino.
- 2- Delimitación primaria de la lesión a bisturí eléctrico con discreto margen de seguridad. (Foto No. 1).
- 3- Control de la hemorragia con electrocoagulación, realizando previamente la ligadura del paquete palatino anterior.
- 4- Excéresis del tumor con legra y curetas dejando el hueso totalmente expuesto. (Foto 2).
- 5- Cobertura del lecho óseo con gasa yodoformada con vaselina, fijada mediante puntos de sutura.
- 6- Administración de Ampicilina 500 mg y analgésicos cada ocho horas en el posoperatorio.



El envío de la pieza operatoria a anatomía patológica es en formol al 10%.

El informe anatómico patológico es: «LINFANGIOMA» (Fotos Nos. 3 y 4).

Por último (Foto No. 5) vemos la correcta reepitelización de toda la bóveda palatina a los tres meses de la intervención. A la fecha no hay indicios de recidiva.

RESUMEN Y CONCLUSIONES

Se ha presentado un caso de linfangioma bucal con una localización muy poco frecuente: en la bóveda palatina.

El tratamiento empleado fue quirúrgico radical con bisturí eléctrico y pequeño margen de seguridad. La zona cruenta cicatrizó por 2da. intención con un posoperatorio benigno y una correcta reepitelización a los 25 días.

La ausencia de recidivas por siete años pone de manifiesto las bondades de la técnica quirúrgica radical para estas infrecuentes localizaciones palatinas.

SUMMARY

An unusually located clinical case of oral lymphangioma, histopathologically confirmed, in the hard palate is reported.

This localization allows the surgical excision of the lesion, by curetting and electrosurgical-knife coagulation.

A 7-years follow-up without clinical recurrence of the lesion, reinforces the accuracy of the surgical approach chosen.

BIBLIOGRAFIA

- 1) Bhaskar, S.N.: Patología Bucal. Ed. Ateneo, Buenos Aires, 1971.
- 2) Bastos, M.: Tratado de Patología Quirúrgica General. Ed. Labor, 1945.
- 3) Dechaume, M.: Estomatología. Ed. Toray-Masson, Barcelona, 1969.
- 4) Lichtenstein, J.; Kopp, W.; Elmhust, N.Y.; Post, A.: Lymphangioma. Oral Surg. 20:363, 1965.
- 5) Oribe, J. A.; Cirugía Maxilo Facial. Ed. López, Buenos Aires, 1987.
- 6) Maurel, G.: Clínica y Cirugía Maxilo-Facial. Ed. ALFA, Buenos Aires, 1959.
- 7) Shafer, W. y col.: A Textbook of oral pathology. Ed. Saunders, Filadelfia, 1963.
- 8) Schuchardt, K.: Tratado General de Odonto-estomatología. Ed. Alhambra. Madrid. 1963.
- 9) Thoma, K.: Patología Bucal. Ed. UTEHA. México, 1951.
- 10) Thoma, K.: Cirugía Bucal. Ed. UTEHA. México, 1955.
- 11) Thoma, K.; Gorlin, R.J.; Galman, H.M.; Patología Oral. Ed. Salvat, 1973.